

MINISTÉRIO DA SAÚDE
Instituto Nacional de Câncer
José Alencar Gomes da Silva (INCA)

Diretrizes Brasileiras para o Rastreamento do Câncer do Colo do Útero

2ª Edição revista,
ampliada e atualizada



MINISTÉRIO DA SAÚDE

Instituto Nacional de Câncer José Alencar Gomes da Silva (INCA)

DIRETRIZES BRASILEIRAS PARA O RASTREAMENTO DO CÂNCER DO COLO DO ÚTERO

2ª edição revista, ampliada e atualizada

Rio de Janeiro, RJ
INCA
2016



Esta obra é disponibilizada nos termos da Licença Creative Commons – Atribuição – Não Comercial – Compartilha igual 4.0 Internacional. É permitida a reprodução parcial ou total desta obra, desde que citada a fonte.

Esta obra pode ser acessada, na íntegra, na Área Temática Controle de Câncer da Biblioteca Virtual em Saúde - BVS/MS (http://bvsm.sau.gov.br/bvs/controle_cancer) e no Portal do INCA (<http://www.inca.gov.br>).

Tiragem: 25.000 exemplares - 2ª edição revista, ampliada e atualizada - 2016

Elaboração, distribuição e informações

MINISTÉRIO DA SAÚDE
INSTITUTO NACIONAL DE CÂNCER JOSÉ ALENCAR GOMES DA SILVA (INCA)
Coordenação de Prevenção e Vigilância (Conprev)
Divisão de Detecção Precoce e Apoio à Organização de Rede
Rua Marquês de Pombal, 125 – Centro – Rio de Janeiro – RJ
Cep: 20230-240
Tel.: (21) 3207-5512/ 5639
E-mail: atencao_oncologica@inca.gov.br
www.inca.gov.br

Comitê gestor de elaboração 1ª edição

Instituto Nacional de Câncer José Alencar Gomes da Silva (INCA)
Instituto Nacional de Saúde da Mulher, Criança e Adolescente
Fernandes Figueira/Fundação Oswaldo Cruz (IFF/Fiocruz)
Instituto de Ginecologia/Universidade Federal do Rio de Janeiro (IG/UFRJ)
Associação Brasileira de Patologia do Trato Genital Inferior e Colposcopia (ABPTGIC)
Federação Brasileira das Associações de Ginecologia e Obstetrícia (Febrasgo)

Comitê gestor de elaboração 2ª edição

Secretaria de Atenção à Saúde (SAS/MS)
Instituto Nacional de Câncer José Alencar Gomes da Silva (INCA/SAS/MS)
Coordenação-Geral de Atenção às Pessoas com Doenças Crônicas (CGAPDC/DAET/SAS/MS)
Instituto Nacional de Saúde da Mulher, da Criança e do Adolescente Fernandes Figueira (IFF/FIOCRUZ/MS)
Associação Brasileira de Patologia do Trato Genital Inferior e Colposcopia (ABPTGIC)
Instituto de Ginecologia da Universidade Federal do Rio de Janeiro (IG/UFRJ)
Federação Brasileira das Associações de Ginecologia e Obstetrícia (Febrasgo)

Redação

Rede Colaborativa para a Qualificação do Diagnóstico e Tratamento das Lesões Precursoras do Câncer do Colo do Útero

Impresso no Brasil / Printed in Brazil

Fox Print

FICHA CATALOGRÁFICA

I59d	Instituto Nacional de Câncer José Alencar Gomes da Silva. Coordenação de Prevenção e Vigilância. Divisão de Detecção Precoce e Apoio à Organização de Rede. Diretrizes brasileiras para o rastreamento do câncer do colo do útero / Instituto Nacional de Câncer José Alencar Gomes da Silva. Coordenação de Prevenção e Vigilância. Divisão de Detecção Precoce e Apoio à Organização de Rede. – 2. ed. rev. atual. – Rio de Janeiro: INCA, 2016. 114p. : il. ISBN 978-85-7318-295-8 (versão impressa) ISBN 978-85-7318-296-5 (versão eletrônica) 1. Neoplasias do colo do útero. 2. Diretrizes para o planejamento em saúde. 3. Programas de rastreamento. I. Título. CDD 616.99466
------	---

Catálogo na fonte – Serviço de Edição e Informação Técnico-Científica

Títulos para indexação:

Em inglês: Brazilian Cervical Cancer Screening Guidelines

Em espanhol: Directrices Brasileñas para el Rastreo del Cáncer del Cuello Uterino

Edição

COORDENAÇÃO DE PREVENÇÃO E VIGILÂNCIA (CONPREV)
Serviço de Edição e Informação Técnico-Científica
Rua Marquês de Pombal, 125 - Centro
20230-092 - Rio de Janeiro – RJ
Tel.: (21) 3207-5500

1ª edição

Supervisão Editorial

Letícia Casado

Edição e Produção Editorial

Taís Facina

Fabício Fuzimoto (estagiário de Produção Editorial)

Revisão

Maria Helena Rossi Oliveira

Rita Machado

Capa, Projeto Gráfico e Diagramação

Cecília Pachá

Ficha Catalográfica

Silvia Dalston

Revisão Bibliográfica

ATO Training

2ª edição

Supervisão Editorial

Taís Facina

Edição, Produção Editorial e Revisão

Maria Helena Rossi Oliveira

Capa, Projeto Gráfico e Diagramação

Cecília Pachá

Ficha Catalográfica

Marcus Vinícius Silva / CRB 7 / 6619

Normalização Bibliográfica

Raphael Chança

Valéria Pacheco



Prefácio

Apresentamos a 2ª edição das Diretrizes Brasileiras para o Rastreamento do Câncer do Colo do Útero. Trata-se da revisão e atualização da 1ª edição, publicada em 2011, que, por sua vez, foi resultado da revisão, atualização e ampliação do segmento de recomendações da Nomenclatura Brasileira para Laudos Cervicais e Condutas Preconizadas - Recomendações para profissionais de saúde, publicada em 2006.

Esta publicação faz parte de um conjunto de materiais técnicos consoantes com as ações da Política Nacional de Prevenção e Controle do Câncer e visa a subsidiar os profissionais da saúde em suas práticas assistenciais e apoiar os gestores na tomada de decisão em relação à organização e estruturação da linha de cuidados da mulher com câncer do colo do útero.

O desafio para esta revisão e atualização foi estabelecer um processo baseado em evidências e suficientemente amplo para, na perspectiva do Sistema Único de Saúde, definir recomendações que incorporem as necessidades dos diversos segmentos da sociedade e sejam amplamente aceitas, factíveis e utilizadas pelas unidades e profissionais da saúde.

Nesse esforço, a Rede Colaborativa para a Qualificação do Diagnóstico e Tratamento das Lesões Precursoras do Câncer do Colo do Útero teve a oportunidade de trabalhar com os demais membros do Comitê de Especialistas para o Fortalecimento das Ações de Prevenção e Qualificação do Diagnóstico e Tratamento dos Cânceres do Colo do Útero e de Mama, ambos criados pela Portaria nº 1.472/GM/MS, de 24 de junho de 2011^a.

Com mais esta publicação, o Instituto Nacional de Câncer José Alencar Gomes da Silva pretende, fiel à sua missão e em conjunto com as instituições representadas, contribuir de forma significativa para a implementação da Política Nacional de Prevenção e Controle do Câncer no Brasil.

^a A Rede Colaborativa para a Qualificação do Diagnóstico e Tratamento das Lesões Precursoras do Câncer do Colo do Útero foi criada “com a responsabilidade de articular e promover a implantação de Centros Qualificadores de Ginecologistas para diagnóstico e tratamento das lesões precursoras do câncer do colo do útero, bem como definir critérios de produção e qualificação para a certificação de serviços de confirmação diagnóstica e de tratamento dessas lesões, entre outras atividades que objetivem aperfeiçoar a linha de cuidado para a prevenção e tratamento do câncer do colo do útero no SUS.” Ela é “coordenada por comissão composta de representantes dos seguintes órgãos: I - Secretaria de Atenção à Saúde (SAS/MS); II - Instituto Nacional de Câncer José Alencar Gomes da Silva (INCA/MS); III - Instituto Fernandes Figueira (IFF/Fiocruz/MS); IV - Associação Brasileira de Patologia do Trato Genital Inferior e Colposcopia (ABPTGIC); e V - Instituto de Ginecologia da UFRJ.” Já o Comitê de Especialistas para o Fortalecimento das Ações de Prevenção e Qualificação do Diagnóstico e Tratamento dos Cânceres do Colo do Útero e de Mama foi criado para “contribuir com base em evidências científicas aplicadas à saúde pública para respaldar e aperfeiçoar as diretrizes de ação formuladas”.





Agradecimento

A Rede Colaborativa para a Qualificação do Diagnóstico e Tratamento das Lesões Precursoras do Câncer do Colo do Útero agradece aos integrantes do Comitê Gestor, do Comitê de Especialistas, líderes e integrantes dos grupos revisores, participantes externos, participantes da Consulta Pública e apoiadores, citados no Anexo 1, pela incansável dedicação e compromisso com os trabalhos de revisão e atualização dessas Diretrizes.





Sumário

PREFÁCIO	3
AGRADECIMENTO	5
LISTA DE ILUSTRAÇÕES	9
LISTA DE ABREVIATURAS E SIGLAS	11
APRESENTAÇÃO	13
Objetivo e método	13
Consulta pública	14
Diferenças em relação à versão de 2011	14
Como ler estas recomendações	15
Força da recomendação e nível de certeza	15
Referências	17
PARTE I – INTRODUÇÃO	
Breve histórico da prevenção do câncer do colo do útero no Brasil	21
Interface entre as diretrizes de detecção precoce do câncer do colo do útero e a organização da atenção à saúde no SUS	23
Nomenclatura citológica brasileira	25
PARTE II – RECOMENDAÇÕES PARA O RASTREAMENTO E O CUIDADO ÀS MULHERES COM ALTERAÇÕES CITOLÓGICAS E SUSPEITA CLÍNICA DE CARCINOMA DO COLO DO ÚTERO	
RESUMO DAS RECOMENDAÇÕES PARA A ATENÇÃO PRIMÁRIA À SAÚDE	31
Cobertura, periodicidade e população-alvo	32
Adequabilidade da amostra	35
Situações especiais	36
Outras situações especiais	38
Referências	39
RESULTADO CITOLÓGICO NORMAL, ALTERAÇÕES BENIGNAS E QUEIXAS GINECOLÓGICAS	41
Resultado citológico dentro dos limites da normalidade no material examinado	41
Alterações celulares benignas (reativas ou reparativas)	41
Situações especiais	44
Referências	45
CÉLULAS ESCAMOSAS ATÍPICAS DE SIGNIFICADO INDETERMINADO	47
Células escamosas atípicas de significado indeterminado, possivelmente não neoplásicas	47



Situações especiais	51
Células escamosas atípicas de significado indeterminado, quando não se pode excluir lesão intraepitelial de alto grau	52
Situações especiais	54
Referências	56
CÉLULAS GLANDULARES ATÍPICAS	59
Células glandulares atípicas de significado indeterminado, possivelmente não neoplásicas ou células glandulares atípicas de significado indeterminado, quando não se pode excluir lesão intraepitelial de alto grau	59
Situações especiais	62
Referências	63
CÉLULAS ATÍPICAS DE ORIGEM INDEFINIDA, POSSIVELMENTE NÃO NEOPLÁSICAS OU CÉLULAS ATÍPICAS DE ORIGEM INDEFINIDA, QUANDO NÃO SE PODE AFASTAR LESÃO DE ALTO GRAU	65
Situações especiais	66
Referências	67
LESÃO INTRAEPITELIAL ESCAMOSA DE BAIXO GRAU	69
Situações especiais	73
Referências	76
LESÃO INTRAEPITELIAL ESCAMOSA DE ALTO GRAU	79
Seguimento pós-tratamento de NIC II/III	82
Situações especiais	83
Referências	88
LESÃO INTRAEPITELIAL DE ALTO GRAU NÃO PODENDO EXCLUIR MICROINVASÃO OU CARCINOMA EPIDERMÓIDE INVASOR	91
Seguimento após tratamento conservador de carcinoma microinvasor do colo uterino	92
Situações especiais	93
Referências	94
ADENOCARCINOMA <i>IN SITU</i> E INVASOR	95
Situações especiais	97
Referências	98
TÓPICOS COMPLEMENTARES	99
Avaliação do canal endocervical	99
Coleta de espécimes para exame citopatológico concomitante à colposcopia	100
Medidas para auxiliar a visão da junção escamocolunar	100
Tipos de excisão	102
Referências	104
PARTE III – ANEXOS	
ANEXO 1 – PARTICIPANTES	109
ANEXO 2 – LINKS PARA GRAVAÇÕES DAS REUNIÕES VIRTUAIS	111
ANEXO 3 – TERMINOLOGIA COLPOSCÓPICA DO COLO DO ÚTERO	112
ANEXO 4 – CONFLITOS DE INTERESSE	113



Lista de ilustrações

Quadros

Quadro 1 – Força da recomendação	16
Quadro 2 – Nível de certeza	16
Quadro 3 – Nomenclatura citopatológica e histopatológica utilizada desde o início do uso do exame citopatológico para o diagnóstico das lesões cervicais e suas equivalências	26
Quadro 4 – Resumo de recomendações para conduta inicial frente aos resultados alterados de exames citopatológicos nas unidades de atenção básica	31

Figuras

Figura 1 – Fluxograma de recomendações de conduta para mulheres com diagnóstico citopatológico de ASC-US	50
Figura 2 – Fluxograma de recomendações de conduta para mulheres com diagnóstico citopatológico de ASC-H	53
Figura 3 – Fluxograma de recomendações de conduta para mulheres com diagnóstico citopatológico de AGC	61
Figura 4 – Fluxograma de recomendações de conduta para mulheres com diagnóstico citopatológico de células atípicas de origem indefinida	66
Figura 5 – Fluxograma de recomendações de conduta para mulheres com 25 anos ou mais e diagnóstico citopatológico de LSIL	72
Figura 6 – Fluxograma de recomendações de conduta para mulheres até 24 anos com diagnóstico citopatológico de LSIL	74
Figura 7 – Fluxograma de recomendações de conduta para mulheres com 25 anos ou mais e diagnóstico citopatológico de HSIL	81
Figura 8 – Fluxograma de recomendações de conduta para mulheres até 24 anos com diagnóstico citopatológico de HSIL	85
Figura 9 – Fluxograma de recomendações de conduta para mulheres com diagnóstico de HSIL, não podendo excluir microinvasão, carcinoma epidermoide invasor ou com suspeita clínica de invasão	93
Figura 10 – Fluxograma de recomendações de conduta para mulheres com diagnóstico citopatológico de AIS ou adenocarcinoma invasor	97
Figura 11 – Tipos de zona de transformação (reproduzido com autorização e traduzido de Prendiville, 2003)	103





Lista de abreviaturas e siglas

ABPTGIC	Associação Brasileira de Patologia do Trato Genital Inferior e Colposcopia
AGC	<i>Atypical glandular cells</i> ou células glandulares atípicas de significado indeterminado
AIS	Adenocarcinoma <i>in situ</i>
ALTS	<i>ASCUS-LSIL Triage Study</i>
AOI	Células atípicas de origem indefinida
APS	Atenção Primária à Saúde
ASCCP	<i>American Society for Colposcopy and Cervical Pathology</i>
ASCUS	<i>Atypical squamous cells of undetermined significance</i> ou células escamosas atípicas de significado indeterminado
ASC-H	Células escamosas atípicas de significado indeterminado não podendo excluir lesão intraepitelial de alto grau
ASC-US	Células escamosas atípicas de significado indeterminado, possivelmente não neoplásicas
CAF	Cirurgia de alta frequência
DNA-HPV	DNA do papilomavirus humano
DOU	Diário Oficial da União
DIU	Dispositivo intrauterino
EZT	Exérese da zona de transformação
Febrasgo	Federação Brasileira das Associações de Ginecologia e Obstetrícia
FIGO	Federação Internacional de Ginecologia e Obstetrícia
Fiocruz	Fundação Oswaldo Cruz
Fosp	Fundação Oncocentro de São Paulo
HAART	Terapia antirretroviral de alta atividade
HIV	<i>Human immunodeficiency virus</i> ou vírus da imunodeficiência humana
HPV	<i>Human papillomavirus</i> ou papilomavírus humano
HSIL	<i>High-grade intraepithelial lesion</i> ou lesão intraepitelial escamosa de alto grau
IBCC	Instituto Brasileiro de Controle do Câncer
IARC	<i>International Agency for Research on Cancer</i>
IFCPC	<i>International Federation of Colposcopy and Cervical Pathology</i>
IFF	Instituto Nacional de Saúde da Mulher, da Criança e do Adolescente Fernandes Figueira



IG/UFRJ	Instituto de Ginecologia da Universidade Federal do Rio de Janeiro
INCA	Instituto Nacional de Câncer José Alencar Gomes da Silva
JEC	Junção escamocolunar
LSIL	<i>Low-grade intraepithelial lesion</i> ou lesão intraepitelial escamosa de baixo grau
MS	Ministério da Saúde
NIC	Neoplasia intraepitelial cervical
OMS	Organização Mundial da Saúde
PAISM	Programa de Atenção Integral à Saúde da Mulher
PNI	Programa Nacional de Imunizações
PRO-ONCO	Programa de Oncologia
QualiCito	Qualificação Nacional em Citopatologia na prevenção do câncer do colo do útero
RAS	Redes de Atenção à Saúde
SAS	Secretaria de Atenção à Saúde
SDM	Serviços de Referência para Diagnóstico do Câncer de Mama
SIG	<i>Special interest group</i>
Siscan	Sistema de Informação de Câncer
Siscolo	Sistema de Informação do Câncer do Colo do Útero
Sismama	Sistema de Informação do Câncer de Mama
SOE	Sem outras especificações
SRC	Serviços de Referência para Diagnóstico e Tratamento de Lesões Precursoras do Câncer do Colo do Útero
SUS	Sistema Único de Saúde
USTV	Ultrassonografia transvaginal
Unicamp	Universidade Estadual de Campinas
USPSTF	<i>U.S. Preventive Services Task Force</i>
ZT	Zona de transformação



Apresentação

Rastreamento é o processo de identificação de pessoas aparentemente saudáveis que podem estar sob maior risco de doença¹.

Diretrizes são recomendações de boas práticas resultantes do julgamento pelos envolvidos no cuidado em situações específicas e baseado nas melhores evidências científicas disponíveis². Também se destinam a orientar os usuários do sistema de saúde, gestores e educadores para as melhores decisões numa área do conhecimento³.

Todavia, não são regras que se aplicam universalmente, pois nunca serão contempladas todas as situações, cenários de prática e características e valores dos usuários dos serviços. Apesar de preverem a maioria das situações, as decisões de maior impacto para a vida dos indivíduos e buscarem a maior efetividade e eficiência dos procedimentos, não devem substituir o julgamento médico, que deve usá-las considerando a força de cada recomendação e, sempre que necessário, sua adaptação para aplicação em pacientes individuais³.

Este texto é resultado do esforço de mais de 60 profissionais diretamente envolvidos no cuidado às mulheres para a prevenção e detecção precoce do câncer do colo do útero ou em apoio a esse processo (Anexo 1).

Trata-se da atualização da versão anterior, publicada em 2011, amplamente aceita e utilizada pelos serviços especializados em nosso país e, também, como base para ações de planejamento e para capacitação profissional.

Esta versão é o produto do trabalho dos grupos revisores e do consenso de especialistas obtido em 11 reuniões virtuais por videoconferência e web conferência entre 2 de agosto de 2013 e 6 de junho de 2014 e de uma oficina presencial, ocorrida entre os dias 4 e 6 de agosto de 2014, no Rio de Janeiro. O texto foi revisto por áreas técnicas do Ministério da Saúde, submetido à Consulta Pública no início de 2016 e aprovado através da portaria SAS 497 de 9 de maio de 2016.

Nesta edição, buscou-se ainda maior participação, incorporando mais profissionais às discussões virtuais e oficina presencial. Além de integrantes do Comitê Gestor e equipes revisoras, participaram representantes do Comitê de Especialistas para o Fortalecimento das Ações de Prevenção e Qualificação do Diagnóstico e Tratamento dos Cânceres do Colo do Útero e de Mama.

Objetivo e método

O objetivo dessa edição foi revisar e atualizar a edição anterior à luz de novas evidências e para responder a questões surgidas durante sua aplicação na prática assistencial.

Inicialmente, o Comitê Gestor identificou especialistas reconhecidos em nosso país para liderarem equipes revisoras. A seguir, um grupo de especialistas convidados fez a revisão dos capítulos da versão anterior identificando oportunidades de melhoria ou necessidades de atualização. Cada texto revisto foi encaminhado a um líder de equipe revisora, que trabalhou em conjunto com seus colaboradores, buscando evidências em artigos originais ou fontes secundárias de informação e encaminhou o texto atualizado e demais informações para o Comitê Gestor, que o repassou para os demais participantes.

Com o objetivo de facilitar a discussão entre os envolvidos e ampliar a participação, optou-se por reuniões virtuais, utilizando a Rede RUTE (*Special Interest Group* – SIG de Patologia Cervical), além de uma sala virtual da Fundação Oswaldo Cruz (Fiocruz) para acesso pela Internet (webRUTE). Essas reuniões foram desenvolvidas em até três horas, numa frequência mensal. As reuniões também foram divulgadas por



meio de um grupo no *Facebook*, no qual era possível a discussão de tópicos sugeridos pelos participantes ou abordados nas reuniões virtuais, e onde se encontram armazenadas as atas das reuniões virtuais (<https://www.facebook.com/groups/diretrizescolo/>).

Após cada reunião virtual, obteve-se um texto resultante da discussão e do consenso obtido, que, após ajustes pelo grupo revisor, resultou num dos capítulos do texto levado à discussão na oficina presencial. Durante a oficina presencial, novas contribuições foram incorporadas e rediscutidas ou ratificadas as recomendações, resultando num texto que foi submetido à Consulta Pública. Essas atividades estão gravadas e podem ser revistas a qualquer momento nos *links* existentes no Anexo 2.

Consulta Pública

A Consulta Pública é a fase em que qualquer interessado pode contribuir sugerindo modificações que tornem o texto mais claro, mais aplicável ou até apontando alguma inadequação.

O texto resultante do processo de revisão e atualização foi disponibilizado no período de 5 de fevereiro a 5 de março de 2016 no sítio do Instituto Nacional de Câncer José Alencar Gomes da Silva (INCA). Nesse local, o interessado podia obter a íntegra do texto em exame e enviar sua contribuição por meio de um formulário eletrônico.

A divulgação foi feita após a publicação no Diário Oficial da União (DOU) número 25, de 5 de fevereiro de 2016, nos sítios do Ministério da Saúde, do INCA, por *e-mail*, para os contatos dos participantes do processo de revisão e atualização e pelo *Facebook*.

Nesse período, foram recebidas 14 contribuições. Seis contribuições foram feitas por profissional vinculado à indústria ou comércio de equipamentos e reagentes para diagnósticos, quatro de profissionais vinculados a órgãos ou entidades do governo (Federal, Estadual ou Municipal), duas de profissionais vinculados a instituições de ensino e pesquisa e outras duas de profissional de saúde sem vínculo institucional. Esses profissionais tomaram conhecimento da Consulta Pública por meio do DOU, contato de amigos, colegas ou profissionais de trabalho, sítios de órgãos do governo ou de associação, entidade de classe ou instituição representativa de categoria ou setor da sociedade civil.

A maioria das contribuições foi referente à Cobertura, periodicidade e população-alvo (cinco contribuições). Outras questionavam ou sugeriam melhorias na Apresentação ou demais capítulos.

Do total das contribuições recebidas, seis foram aceitas integral ou parcialmente, pois melhoravam o texto original, e oito foram desconsideradas, pois sugeriam o uso de tecnologias ainda não disponíveis no Sistema Único de Saúde (SUS), o que fugiria ao escopo deste texto. Todas as contribuições foram respondidas pelo Comitê Gestor, informando de seu aceite, total ou parcial, ou sua desconsideração, com a justificativa para essa decisão.

Diferenças em relação à versão de 2011

A versão atual contém algumas novidades em relação à anterior:

- O texto introdutório de cada capítulo, no qual é apresentada a relevância de cada diagnóstico citológico e as evidências nas quais as recomendações são baseadas, recebeu muitas contribuições pela leitura crítica de mais profissionais e adição de novas evidências publicadas após a redação da edição anterior. Após cada referência, é mencionado o respectivo nível de evidência considerado pelos revisores.
- Foram introduzidas novas recomendações e algumas recomendações tiveram sua redação mais clara.
- Os fluxogramas foram simplificados.



- Foi introduzido um capítulo de Tópicos Complementares, no qual são abordadas algumas situações com que podem se deparar os profissionais no cuidado a mulheres identificadas no Rastreamento, de forma transversal, independente de um diagnóstico citológico específico.
- As recomendações para o cuidado a mulheres até 20 anos foram estendidas para até 24 anos.
- É utilizada a nova nomenclatura colposcópica internacional (Anexo 3)⁴.

Como ler estas recomendações

Este texto está dividido em duas partes, sendo a primeira introdutória e a segunda contendo as recomendações propriamente ditas, compreendendo cobertura, periodicidade e população-alvo e, a seguir, um capítulo para cada grupo de atipias citológicas existentes na Nomenclatura Citológica Brasileira⁵. Ao final, o leitor encontrará um capítulo denominado *Tópicos Complementares* contendo evidências e recomendações para abordagem de situações encontradas em mais de um capítulo.

Cada capítulo tem uma ou mais seções referentes a uma situação, característica ou atipia citológica. Em cada seção, há um texto introdutório contendo evidências obtidas na revisão da literatura que fundamenta as recomendações que o seguem. Nesse trecho, as evidências extraídas da literatura foram classificadas em alta, moderada ou baixa, em função do seu risco de viés.

Cada recomendação é seguida por uma letra maiúscula entre parênteses, como no exemplo a seguir, que denota sua força, baseada no grau de certeza advindo da melhor evidência científica e do julgamento dos participantes. Para conhecer o significado dessas letras, o leitor deve consultar os Quadros 1 e 2 existentes nas próximas páginas.

Exemplo de recomendação:

O método de rastreamento do câncer do colo do útero e de suas lesões precursoras é o exame citopatológico. Os dois primeiros exames devem ser realizados com intervalo anual e, se ambos os resultados forem negativos, os próximos devem ser realizados a cada três anos (A).

Essa recomendação, extraída do capítulo referente à Cobertura, periodicidade e população-alvo, deve ser considerada como uma forte recomendação, pois existe alta convicção de que o benefício advindo da prática é substancial em relação aos possíveis danos dela decorrentes.

Todavia, a classificação da força da recomendação utilizada não deriva, diretamente, do nível de evidência observada nos estudos identificados. Cada anotação de força de recomendação resulta do julgamento de seu benefício frente aos danos decorrentes da prática, considerando, além das evidências científicas, o julgamento dos participantes no processo de sua elaboração.

O leitor observará que, apesar de a faixa etária até 24 anos não ser prioridade no rastreamento do câncer do colo do útero, existem recomendações referentes às mulheres até 24 anos, que visam a orientar os profissionais quanto a como proceder na situação em que recebam mulheres com diagnóstico citológico alterado, principalmente evitando procedimentos diagnósticos e terapêuticos desnecessários ou iatrogênicos.

O uso judicioso dessas recomendações, considerando a experiência profissional e valores da paciente, configura uma boa prática médica e deve nortear a tomada de decisão em busca do maior benefício e qualidade de vida⁶.

Força da recomendação e nível de certeza

Assim como na edição anterior, o Comitê Gestor optou, juntamente com os líderes de grupos revisores, pela utilização de parâmetros adaptados da *U.S. Preventive Services Task Force (USPSTF)*⁷ para classificar graus de recomendações e níveis de evidência (Quadros 1 e 2).



Quadro 1 – Força da recomendação

Grau	Definição*	Sugestões para a prática
A	A prática é recomendada. Há alta convicção de que o benefício líquido é substancial	Ofereça ou forneça a prática
B	A prática é recomendada. Há alta convicção de que o benefício líquido é moderado ou existe moderada convicção de que o benefício líquido é moderado ou substancial	Ofereça ou forneça a prática
C	A prática não é recomendada rotineiramente. Pode haver considerações que embasam a prática para um indivíduo. Existe pelo menos moderada convicção de que o benefício líquido é pequeno	Ofereça ou forneça a prática apenas se outras considerações embasam essa decisão para um indivíduo
D	A prática não é recomendada. Existe moderada ou alta convicção de que a prática não tem benefício líquido ou os danos superam os benefícios	Desencoraje o uso dessa prática
I	A evidência atual é insuficiente para avaliar o balanço entre benefícios e danos decorrentes da prática. Não há evidência ou é de baixa qualidade ou conflitante e o balanço entre benefícios e danos decorrentes da prática não pode ser determinado	Leia o texto introdutório contendo evidências obtidas na revisão da literatura que fundamenta a recomendação Se a prática for oferecida, os pacientes devem entender que existe incerteza do balanço entre benefícios e danos

* A USPSTF define convicção como a “probabilidade de que a avaliação pela USPSTF do benefício líquido de uma prática preventiva é correta”. O benefício líquido é definido como o benefício menos o dano da prática quando implementado numa população geral.

Quadro 2 – Nível de certeza

Nível de Certeza*	Descrição
Alta	A evidência disponível usualmente inclui resultados consistentes de estudos bem desenhados e bem conduzidos em populações representativas dos cuidados aos quais se aplicam. Esses estudos avaliam os efeitos da prática preventiva sobre os desfechos de saúde. Essa conclusão é então improvável de ser fortemente afetada pelos resultados de estudos futuros
Moderada	A evidência disponível é suficiente para determinar os efeitos da prática preventiva sobre os desfechos de saúde, mas a confiança nessa estimativa é limitada por fatores como: <ul style="list-style-type: none">• O número, tamanho ou qualidade dos estudos individuais• Inconsistência de achados entre os estudos individuais• Limitada possibilidade de generalização dos achados à prática rotineira• Falta de coerência na cadeia de evidência À medida que mais informações se tornem disponíveis, a magnitude ou direção do efeito observado pode mudar e essa mudança pode ser grande o suficiente para alterar a conclusão
Baixa	A evidência disponível é insuficiente para avaliar os efeitos nos resultados para a saúde porque: <ul style="list-style-type: none">• Número ou tamanho limitado dos estudos• Importantes limitações nos desenhos dos estudos ou em seus métodos• Inconsistência de achados entre os estudos individuais• Falhas na cadeia de evidência• Os achados não são generalizáveis para a prática rotineira• Falta de informação sobre importantes resultados para a saúde Mais informações podem permitir estimativas de efeitos nos resultados para a saúde

* A USPSTF define convicção como a “probabilidade de que a avaliação pela USPSTF do benefício líquido de uma prática preventiva é correta”. O benefício líquido é definido como o benefício menos o dano da prática quando implementado numa população geral.



Referências

1. UNITED KINGDOM NATIONAL SCREENING COMMITTEE. **NHS population screening explained**. Disponível em: <www.screening.nhs.uk/screening>. Acesso em: 06 ago. 2014.
2. APPRAISAL OF GUIDELINES RESEARCH & AVALUATION II. **AGREE II: instrument**. Disponível em: <http://www.agreetrust.org/wp-content/uploads/2013/10/AGREE-II-Users-Manual-and-23-item-Instrument_2009_UPDATE_2013.pdf>. Acesso em: 27 set. 2014.
3. KISCH, M. A. Guide to development of practice guidelines. **Clinical Infectious Disease**, v. 32, n. 6, p. 851-854, 2001.
4. BORNSTEIN, J. et al. 2011 Colposcopic terminology of the International Federation for Cervical Pathology and Colposcopy. **Obstetrics and Gynecology**, v. 120, n. 1, p. 166-172, 2012.
5. INSTITUTO NACIONAL DE CÂNCER JOSÉ ALENCAR GOMES DA SILVA. **Nomenclatura brasileira para laudos citopatológicos cervicais**. 3.ed. Rio de Janeiro: INCA, 2012. 23 p.
6. SACKET, D. L. et al. **Medicina baseada em evidências: prática e ensino**. 2. ed. Porto Alegre: Artmed, 2003.
7. U.S. PREVENTIVE SERVICES TASK FORCE. **Grade Definitions**. Disponível em: <www.uspreventiveservicestaskforce.org/Page/Name/grade-definitions>. Acesso em: 27 set. 2014.



PARTE I – INTRODUÇÃO





Breve histórico da prevenção do câncer do colo do útero no Brasil

No Brasil, o controle do câncer do colo do útero teve seu ponto de partida em iniciativas pioneiras de profissionais que trouxeram para nosso meio a citologia e a colposcopia, a partir dos anos 1940.

O Presidente Juscelino Kubitschek patrocinou a construção, em 1956, do Centro de Pesquisas Luíza Gomes de Lemos, da Fundação das Pioneiras Sociais, no Rio de Janeiro – atualmente integrado ao INCA – para atender aos casos de câncer de mama e aparelho genital feminino, e que tinha Arthur Campos da Paz em sua direção. Esta, possivelmente, foi a primeira iniciativa de dimensão institucional direcionada para o controle do câncer do colo do útero em nosso país.

Em 1968, José Aristodemo Pinotti, iniciou um programa de controle do câncer do colo do útero para Campinas e região com base na Universidade Estadual de Campinas (Unicamp). No início dos anos 1970, João Sampaio Góes Júnior iniciou programa semelhante, atingindo vários municípios do Estado de São Paulo com base na Fundação Centro de Pesquisa em Oncologia – hoje designada Fundação Oncocentro de São Paulo (Fosp) – e no Instituto Brasileiro de Controle do Câncer (IBCC). Outras iniciativas em menor dimensão ocorreram em outros locais do Brasil.

Entre 1972 e 1975, o Ministério da Saúde, por meio de sua recém-instituída Divisão Nacional de Câncer, desenvolveu e implementou o Programa Nacional de Controle do Câncer, que se destinava a enfrentar o câncer em geral, mas que deu destaque ao rastreamento do câncer de colo do útero. Esta foi a primeira ação de âmbito nacional do Ministério da Saúde para a prevenção do câncer do colo do útero.

Em 1984, foi implantado o Programa de Atenção Integral à Saúde da Mulher (PAISM), que previa que os serviços básicos de saúde oferecessem às mulheres atividades de prevenção do câncer do colo do útero. A principal contribuição desse Programa foi introduzir e estimular a coleta de material para o exame citopatológico como procedimento de rotina na consulta ginecológica.

Em 1986, foi constituído o Programa de Oncologia (PRO-ONCO) que elaborou o projeto Expansão da Prevenção e Controle do Câncer Cervicouterino, identificando as ações necessárias para a expansão do controle dessa neoplasia: integração entre os programas existentes e com a comunidade; ampliação da rede de coleta de material e da capacidade instalada de laboratórios de citopatologia; e articulação entre os diversos níveis de atenção para o tratamento. Nesse sentido, uma grande contribuição do PRO-ONCO foi a realização da reunião nacional, em 1988, conhecida por Consenso sobre a Periodicidade e Faixa Etária no Exame de Prevenção do Câncer Cervicouterino.

Após a criação do SUS pela Constituição de 1988, o INCA passou a ser o órgão responsável pela formulação da política nacional de prevenção e controle do câncer, incorporando o PRO-ONCO.

A manutenção das altas taxas de mortalidade por câncer do colo uterino levou o Ministério da Saúde a elaborar, ao longo de 1996, um projeto-piloto designado “Viva Mulher”, dirigido a mulheres com idade entre 35 e 49 anos. Foram desenvolvidos protocolos para a padronização da coleta de material e para o seguimento e conduta frente a cada alteração citológica. Introduziu-se também a cirurgia de alta frequência (CAF) para tratamento das lesões pré-invasivas do câncer. Por ser um projeto-piloto, sua ação ficou restrita a Curitiba, Recife, Distrito Federal, Rio de Janeiro, Belém e o Estado de Sergipe.

Com base nessa experiência, as ações foram expandidas, em 1998, para todo o Brasil como Programa Nacional de Controle do Câncer do Colo do Útero – Viva Mulher, com a adoção de estratégias para estruturação da rede assistencial, estabelecimento de um sistema de informações para o monitoramento



das ações (Siscolo) e dos mecanismos para mobilização e captação de mulheres, assim como definição das competências nos três níveis de governo.

Em 1998, foi instituído o Programa Nacional de Combate ao Câncer de Colo do Útero¹, com a publicação da Portaria nº 3.040/GM/MS. A coordenação do programa foi transferida para o INCA por meio da Portaria nº 788/GM/MS, de 23 de junho de 1999². Foi também nesse ano que foi instituído o Sistema de Informação do Câncer do Colo do Útero (Siscolo) como componente estratégico no monitoramento e gerenciamento das ações³.

Em 2005, foi lançada a Política Nacional de Atenção Oncológica, que estabeleceu o controle dos cânceres do colo do útero e de mama como componente fundamental a ser previsto nos planos estaduais e municipais de saúde⁴. A importância da detecção precoce dessas neoplasias foi reafirmada no Pacto pela Saúde em 2006, por meio da inclusão de indicadores específicos na pactuação de metas com estados e municípios. Nesse ano, também foi publicada pelo INCA a Nomenclatura Brasileira para Laudos Cervicais de Condutas Preconizadas, padronizando os diagnósticos citopatológicos e orientando os profissionais envolvidos no cuidado às mulheres com alterações citológicas identificadas no rastreamento.

Em 2010, o Ministério da Saúde, considerando a persistência da relevância epidemiológica do câncer do colo do útero no Brasil e sua magnitude social, instituiu um Grupo de Trabalho com a finalidade de avaliar o Programa Nacional de Controle de Câncer de Colo do Útero⁵. Coordenado pelo INCA, o grupo debateu os avanços e desafios em seis áreas: gestão, acesso e cobertura do rastreamento, qualidade do exame citopatológico, acesso e qualidade do tratamento, indicadores de impacto do programa do câncer do colo e novas tecnologias de controle. As conclusões e recomendações foram reunidas no Plano de Ação para Redução da Incidência e Mortalidade por Câncer do Colo do Útero: Sumário Executivo, publicado pelo INCA em 2010⁶.

A priorização do controle do câncer do colo do útero foi reafirmada em março de 2011, com o lançamento, pelo governo federal, de ações para o fortalecimento da rede de prevenção, diagnóstico e tratamento do câncer. Em junho desse mesmo ano, o Ministério da Saúde instituiu os Comitês Gestores, Grupos Executivos, Grupos Transversais e os Comitês de Mobilização Social e de Especialistas, organizados por meio de Redes Temáticas de Atenção à Saúde; entre elas, a Rede de Prevenção e Qualificação do Diagnóstico e Tratamento do Câncer do Colo do Útero e Mama⁷.

Também, em 2011, foram publicadas pelo INCA as *Diretrizes Brasileiras para o Rastreamento do Câncer do Colo do Útero*⁸ com a revisão e atualização das recomendações de conduta clínica existentes na Nomenclatura Brasileira para Laudos Cervicais de Condutas Preconizadas, fruto de um trabalho em conjunto com representantes do Instituto Nacional de Saúde da Mulher, Criança e Adolescente Fernandes Figueira (IFF) da Fiocruz, e do Instituto de Ginecologia da Universidade Federal do Rio de Janeiro (IG/UFRJ), além da Associação Brasileira de Patologia do Trato Genital Inferior e Colposcopia (ABPTGIC) e da Federação Brasileira das Associações de Ginecologia e Obstetrícia (Febrasgo).

Em 2013, foi instituído o Sistema de Informação de Câncer (Siscan) no âmbito do SUS⁹. Trata-se de uma versão em plataforma *web* que integra o Siscolo e o Sistema de Informação do Câncer de Mama (Sismama).

Em outras ações em 2013, o Ministério da Saúde redefiniu a Qualificação Nacional em Citopatologia na prevenção do câncer do colo do útero (QualiCito) no âmbito da Rede de Atenção à Saúde das Pessoas com Doenças Crônicas. A QualiCito consiste na definição de padrões de qualidade e na avaliação da qualidade do exame citopatológico do colo do útero por meio do acompanhamento, pelos gestores do SUS, do desempenho dos laboratórios públicos e privados prestadores de serviços para o SUS¹⁰.

Já em 2014, foram definidos os Serviços de Referência para Diagnóstico e Tratamento de Lesões Precursoras do Câncer do Colo do Útero (SRC) e os Serviços de Referência para Diagnóstico do Câncer de Mama (SDM), bem como os respectivos incentivos financeiros de custeio e de investimento para a sua



implantação e os critérios para a habilitação das unidades, além do rol mínimo de exames necessários para o diagnóstico desses dois tipos de câncer¹¹.

Ainda em 2014, o Ministério da Saúde, por meio do Programa Nacional de Imunizações (PNI), iniciou a campanha de vacinação de meninas adolescentes contra o papilomavírus humano (HPV). A vacina é a quadrivalente, oferecendo proteção contra os tipos 6, 11, 16 e 18 do HPV. Espera-se que a vacina traga relevante contribuição nas ações de prevenção do câncer do colo uterino. Nesse contexto, o Guia Prático sobre HPV – Perguntas e Respostas – foi lançado pelo PNI, com a colaboração do INCA, buscando esclarecer as principais dúvidas sobre o tema¹².

Apesar dos avanços de todo o SUS, continuar a reduzir a mortalidade por câncer do colo do útero no Brasil ainda é um desafio a ser vencido.

Interface entre as diretrizes de detecção precoce do câncer do colo do útero e a organização da atenção à saúde no SUS

A estratégia atual para a organização da atenção à saúde em prol da efetiva garantia do direito à atenção integral, de forma resolutiva, de qualidade e extensiva a todos os cidadãos, de acordo com suas necessidades, tem se baseado na instituição das Regiões de Saúde. Por definição, esses espaços geográficos contínuos são constituídos por agrupamentos de territórios ou municípios limítrofes, com a finalidade de integrar a organização, o planejamento e a execução das ações e serviços de saúde para o controle de doenças, inclusive o câncer do colo do útero.

Delimitados esses territórios e definida a população a ser atendida, é esperado que os gestores locais configurem e implementem as Redes de Atenção à Saúde (RAS), ou seja, estructurem arranjos organizativos de ações e serviços de saúde, articulados entre os diferentes níveis de complexidade e densidade tecnológica e integrados por meio de sistemas de apoio técnico, logístico e de gestão, no intuito de garantir a integralidade do cuidado.

A RAS em sua matriz conceitual, além de reafirmar a regionalização, a hierarquização e descentralização como princípios a serem seguidos, recoloca a atenção primária como sendo a principal porta de entrada das pessoas no sistema de saúde e a responsável pela coordenação do cuidado, inclusive no que se refere ao encaminhamento daquelas que necessitam ser atendidas nos pontos de atenção de diferentes níveis e densidade tecnológica.

Dado o caráter das recomendações aqui estabelecidas, envolvendo profissionais de saúde especializados nos diversos tipos de cuidados e tecnologias para detecção precoce e confirmação diagnóstica do câncer de colo do útero, é necessário que as RAS, construídas localmente a partir dos profissionais e recursos físicos e tecnológicos existentes, sigam cuidadosamente os fundamentos de economia de escala e escopo, acesso, eficiência assistencial e sanitária e níveis de atenção.

Por entender que, nesse universo de ações, os serviços de saúde são os locais onde, de fato, o cuidado assistencial acontece, fica evidente a importância de implementar, divulgar e disseminar as diretrizes para a detecção precoce do câncer do colo do útero entre os gestores e profissionais de saúde que trabalham “na” e “para” as RAS. Para isso, é preciso deixar claro algumas características dos níveis de atenção que as RAS devem articular e integrar.



Atenção Primária à Saúde

A Atenção Primária à Saúde (APS) apresenta-se como o eixo estruturante do SUS e constitui-se como o primeiro nível de atenção na RAS, sendo enfatizada, cada vez mais, sua função de congregar um conjunto de ações de promoção e proteção à saúde, prevenção de agravos, diagnóstico, tratamento, reabilitação e manutenção da saúde nas dimensões coletiva e individual, por meio de ações gerenciais e sanitárias participativas e democráticas, trabalho em equipe, responsabilização sanitária e base territorial.

Dessa forma, suas três funções essenciais são: (i) resolver a grande maioria dos problemas de saúde da população; (ii) organizar os fluxos e contrafluxos dos usuários pelos diversos pontos de atenção à saúde, no sistema de serviços de saúde, e (iii) responsabilizar-se pela saúde dos usuários em qualquer ponto de atenção à saúde em que estejam.

É, assim, papel da atenção primária desenvolver ações para prevenção do câncer do colo do útero por meio de ações de educação em saúde, vacinação de grupos indicados e detecção precoce do câncer e de suas lesões precursoras por meio de seu rastreamento.

O rastreamento é uma tecnologia da atenção primária, e os profissionais atuantes nesse nível de atenção devem conhecer o método, a periodicidade e a população-alvo recomendados, sabendo ainda orientar e encaminhar para tratamento as mulheres de acordo com os resultados dos exames e garantir seu seguimento (vide Recomendações para a APS).

Atenção Secundária e Terciária

Como somente os serviços de APS não são suficientes para atender às necessidades de cuidados em saúde da população, outros pontos de atenção para a realização de ações especializadas (ambulatorial e hospitalar), com maiores e diferentes densidades tecnológicas, devem ser previstos para apoiar e complementar a APS no lugar e tempo certos.

Lembrando sempre que, enquanto os serviços prestados pela atenção primária devem estar o mais próximo possível do local de moradia ou trabalho dos indivíduos, os serviços considerados de atenção secundária e terciária – classificação dada de acordo com o grau de complexidade e densidade tecnológica assistencial que o serviço disponibiliza – devem servir de referência para um conjunto de unidades de atenção básica e disponibilizar atendimento mediante encaminhamento por meio de sistemas logísticos, como, por exemplo, centrais de regulação.

Assim, a atenção especializada é composta por unidades que podem ou não estar localizadas na estrutura de um hospital, unidades ambulatoriais e serviços de apoio diagnóstico e terapêutico, responsáveis pela oferta de consultas e exames especializados. No caso do colo do útero, a unidade secundária deverá confirmar o diagnóstico e tratar ambulatoriamente as lesões precursoras desse câncer pela realização de colposcopias, biópsias e excisão tipo 1 e algumas excisões do tipo 2^b.

De modo geral, o fluxo de encaminhamento e a continuidade da atenção necessária para garantir a integralidade do cuidado na RAS para o controle do câncer do colo do útero dependem de planejamento, organização e decisões dos gestores locais do SUS e de suas equipes técnicas.

^bNesta versão, passou-se a utilizar a Nomenclatura Colposcópica preconizada pela *International Federation of Colposcopy and Cervical Pathology* (vide Tópicos Complementares – Tipos de Excisão e o Anexo 3).



Nomenclatura Citológica Brasileira

As nomenclaturas de uma maneira geral são desenvolvidas para facilitar a comunicação entre profissionais de áreas afins. À medida que a ciência e a tecnologia vão se desenvolvendo, novos conceitos surgem e, em virtude das novas descobertas, é necessária a revisão periódica dessas nomenclaturas.

Em 1920, George Nicholas Papanicolaou elaborou uma técnica para estudar as células vaginais e as do colo uterino conhecida como método de citologia esfoliativa e, durante seus estudos, teve a oportunidade de observar células malignas, propondo que a citologia esfoliativa fosse empregada para diagnosticar câncer do colo uterino¹³.

Papanicolaou utilizou os termos “classes” na sua nomenclatura citopatológica e enfatizava que a única categoria conclusiva era a classe V, que significava conclusiva para malignidade. Essa classificação não levava em conta a possibilidade de lesões precursoras, mas apenas a presença ou a ausência de malignidade, e não era possível fazer correlação histopatológica¹⁴.

Seguiram-se outras classificações como a de James W. Reagan (1953), que definia as displasias como anormalidades celulares intermediárias e que a maioria dessas lesões regredia ou permanecia inalterada por muitos anos, mesmo não sendo tratadas. Reagan e Patten subdividiram as displasias em leve, moderada e acentuada¹⁵.

Nas décadas de 1960 e 1970, estudos prospectivos e de análise de ploidia de DNA provaram que displasia acentuada e carcinoma *in situ* eram muito próximos, e uma nova classificação foi proposta por Ralph Richart (Classificação de Richart) utilizando o termo neoplasia intraepitelial cervical (NIC), pois o termo displasia poderia levar a subtratamento nos casos de displasias acentuadas e sobretratamento nos carcinomas *in situ* com realização de histerectomia¹⁶.

Em virtude de muitos conflitos, devidos a diagnósticos citopatológicos discordantes dos achados histológicos e do conhecimento apontando aparente dicotomização biológica entre infecção pelo HPV e neoplasia genuína, desencadeou-se, em 1988, a primeira de uma série de conferências de consenso em Bethesda, Maryland (EUA), para desenvolver uma nova nomenclatura descritiva dos achados da citologia ginecológica, surgindo então a Nomenclatura de Bethesda¹⁷. Essa nova nomenclatura sugere que a doença intraepitelial cervical não é um processo contínuo, mas sim um sistema de duas doenças descontínuas, criando o conceito de lesões intraepiteliais de baixo grau (LSIL) e lesões intraepiteliais de alto grau (HSIL). A lesão de baixo grau é de menos provável progressão para carcinoma invasivo¹⁸, diferentemente das lesões intraepiteliais de alto grau. Estas são predominantemente causadas por tipos de HPV oncogênicos, tendo comportamento de lesão precursora do carcinoma invasivo. A Nomenclatura de Bethesda foi submetida a revisões em 1991¹⁹, 2001²⁰ e 2014²¹.

Com a atualização do Sistema de Bethesda, em 2001, e considerando a necessidade de incorporar novas tecnologias e conhecimentos clínicos e morfológicos, o INCA e a Sociedade Brasileira de Citopatologia promoveram o *Seminário para Discussão da Nomenclatura Brasileira de Laudos de Exames Citopatológicos – CITO 2001* e, durante o *XVII Congresso Brasileiro de Citopatologia*, ocorrido em 2002, na cidade de Foz do Iguaçu, no Paraná, a nova proposta foi oficializada. Essa nomenclatura guarda semelhanças com a Nomenclatura de Bethesda e continua em vigência até o presente momento, devendo ser a única nomenclatura utilizada para os laudos citopatológicos no SUS e nos laboratórios conveniados na sua rede de serviços²².

O quadro a seguir expõe a nomenclatura citopatológica e histopatológica utilizada desde o início do uso do exame citopatológico para o diagnóstico das lesões cervicais e suas equivalências (Quadro 3). Nele, a nomenclatura para os exames histopatológicos utilizada é a da Organização Mundial da Saúde (OMS)²³.



Para uma descrição completa das categorias diagnósticas atualmente utilizadas no Brasil, recomenda-se a consulta à Nomenclatura Brasileira para Laudos Cervicais²².

Quadro 3 – Nomenclatura citopatológica e histopatológica utilizada desde o início do uso do exame citopatológico para o diagnóstico das lesões cervicais e suas equivalências

Classificação citológica de Papanicolaou (1941)	Classificação histológica da OMS (1952)	Classificação histológica de Richart (1967)	Sistema Bethesda (2001)	Classificação Citológica Brasileira (2006)
Classe I	-	-	-	-
Classe II	-	-	Alterações benignas	Alterações benignas
-	-	-	Atipias de significado indeterminado	Atipias de significado indeterminado
Classe III	Displasia leve	NIC I	LSIL	LSIL
	Displasia moderada e acentuada	NIC II e NICIII	HSIL	HSIL
Classe IV	Carcinoma <i>in situ</i>	NIC III	HSIL Adenocarcinoma <i>in situ</i> (AIS)	HSIL AIS
Classe V	Carcinoma invasor	Carcinoma invasor	Carcinoma invasor	Carcinoma invasor



Referências

1. BRASIL. Ministério da Saúde. **Portaria nº 3040**, de 21 de junho de 1998. Brasília: Ministério da Saúde, 1998.
2. _____. **Portaria nº 788**, de 23 de junho de 1999. Brasília: Ministério da Saúde, 1999.
3. _____. **Portaria nº 408**, de 30 de agosto de 1999. Brasília: Ministério da Saúde, 1999.
4. _____. **Portaria nº 2439**, de 31 de dezembro de 2005. Brasília: Ministério da Saúde, 2005.
5. _____. **Portaria nº 310**, de 10 de fevereiro de 2010. Brasília: Ministério da Saúde, 2010.
6. INSTITUTO NACIONAL DE CÂNCER (Brasil). **Plano de ação para redução da incidência e mortalidade por câncer do colo do útero**: sumário executivo. Rio de Janeiro: INCA, 2010. 40 p.
7. _____. **Portaria nº 1.473**, de 24 de junho de 2011. Brasília: Ministério da Saúde, 2011.
8. INSTITUTO NACIONAL DE CÂNCER (Brasil). **Diretrizes brasileiras para o rastreamento do câncer do colo do útero**. Rio de Janeiro: INCA, 2011. 104 p.
9. _____. **Portaria nº 3.394**, de 30 de dezembro de 2013. Brasília: Ministério da Saúde, 2010.
10. _____. **Portaria nº 3.388**, de 30 de dezembro de 2013. Brasília: Ministério da Saúde, 2013.
11. _____. **Portaria nº 189**, de 31 de janeiro de 2014. Brasília: Ministério da Saúde, 2013.
12. BRASIL. Ministério da Saúde. Secretaria de Vigilância em Saúde. **Guia prático sobre HPV: guia de perguntas e respostas para profissionais de saúde**. Brasília, DF: Ministério da Saúde, 2013.
13. PAPANICOLAOU, G. N. New cancer diagnosis. In: RACE BETTERMENT CONFERENCE, 3rd., 1928, Battle Creek. **Proceedings...** Battle Creek, MI: Race Betterment Foundation, 1928. p. 528–34.
14. PAPANICOLAOU, G. N. **Atlas of exfoliative cytology**. Cambridge: Harvard University Press, 1954.
15. REAGAN, J. W. The cellular morphology of carcinoma in situ and dysplasia or atypical hyperplasia of the uterine cervix. **Cancer**, v. 6, n. 2, p. 224-34, 1953.
16. RICHART, R. M. Cervical intraepithelial neoplasia. **Pathology Annual**, v. 8, p. 301-28, 1973.
17. LUNDBERG, G. D. The 1988 Bethesda System for reporting cervical/vaginal cytological diagnosis. **JAMA**, v. 262, n. 7, p. 931-934, 1989.
18. DEMAY, R. M. **The Pap Test**. Chicago: ASCP Press, [2005]. p. 12-89.
19. THE REVISED Bethesda System for reporting cervical/vaginal cytologic diagnoses: report of the 1991 Bethesda workshop. **Acta Cytologica**, v. 36, n. 3, p. 273-276, 1992.
20. SOLOMON, D. *et al.* The 2001 Bethesda System: terminology for reporting results of cervical cytology. **JAMA**, v. 287, n. 16, p. 2114-9, 2002.
21. NAYAR, R.; WILBUR, D. C. The Pap test and Bethesda 2014. **Cancer Cytopathology**, v. 123, n. 5, p. 271-81, 2015.
22. INSTITUTO NACIONAL DE CÂNCER JOSÉ ALENCAR GOMES DA SILVA. **Nomenclatura brasileira para laudos citopatológicos cervicais**. 3. ed. Rio de Janeiro: INCA, 2012.
23. SCULLY, R. E. *et al.* **Histological typing of female genital tract tumors**. 2nd ed. Berlin: Springer-Verlag, 1994.



**PARTE II – RECOMENDAÇÕES PARA
O RASTREAMENTO E O CUIDADO
ÀS MULHERES COM ALTERAÇÕES
CITOLÓGICAS E SUSPEITA CLÍNICA
DE CARCINOMA DO COLO DO ÚTERO**





Resumo das recomendações para a Atenção Primária à Saúde

Nesta seção, apresenta-se um resumo das recomendações iniciais frente às alterações citológicas, para orientação dos profissionais da Atenção Primária (Quadro 4).

Também se ressalta que muitas mulheres serão reencaminhadas para as unidades básicas, após diagnóstico ou tratamento, para seguimento citológico, conforme as diretrizes aqui explicitadas. Para tanto, é recomendado aos profissionais da atenção secundária e terciária fazerem o reencaminhamento formal, com um resumo da história clínica, diagnóstico e tratamentos realizados, bem como orientar os profissionais da Atenção Primária quanto ao seguimento.

Quadro 4 – Resumo de recomendações para conduta inicial frente aos resultados alterados de exames citopatológicos nas unidades de atenção básica

Diagnóstico citopatológico		Faixa etária	Conduta inicial
Células escamosas atípicas de significado indeterminado (ASCUS)	Possivelmente não neoplásicas (ASC-US)	< 25 anos	Repetir em 3 anos
		Entre 25 e 29 anos	Repetir a citologia em 12 meses
		≥ 30 anos	Repetir a citologia em 6 meses
	Não se podendo afastar lesão de alto grau (ASC-H)		Encaminhar para colposcopia
Células glandulares atípicas de significado indeterminado (AGC)	Possivelmente não neoplásicas ou não se podendo afastar lesão de alto grau		Encaminhar para colposcopia
Células atípicas de origem indefinida (AOI)	Possivelmente não neoplásicas ou não se podendo afastar lesão de alto grau		Encaminhar para colposcopia
Lesão de Baixo Grau (LSIL)		< 25 anos	Repetir em 3 anos
		≥ 25 anos	Repetir a citologia em 6 meses
Lesão de Alto Grau (HSIL)			Encaminhar para colposcopia
Lesão intraepitelial de alto grau não podendo excluir microinvasão			Encaminhar para colposcopia
Carcinoma escamoso invasor			Encaminhar para colposcopia
Adenocarcinoma <i>in situ</i> (AIS) ou invasor			Encaminhar para colposcopia



Cobertura, periodicidade e população-alvo

Decisões de como rastrear, quem rastrear e quando rastrear o câncer do colo do útero e suas lesões precursoras em populações assintomáticas são complexas e requerem uma análise balanceada e cuidadosa das suas vantagens e desvantagens, como também dos custos decorrentes dessas ações. Nesse balanço, também deve ser considerada a ansiedade causada na mulher ou os possíveis reflexos da abordagem terapêutica no futuro obstétrico com um teste alterado. Não existem repostas corretas ou precisas para essas questões.

O padrão predominante do rastreamento no Brasil é oportunístico, ou seja, as mulheres têm realizado o exame de Papanicolaou quando procuram os serviços de saúde por outras razões. Conseqüentemente, 20% a 25% dos exames têm sido realizados fora do grupo etário recomendado e aproximadamente metade deles com intervalo de um ano ou menos, quando o recomendado são três anos. Assim, há um contingente de mulheres superrastreadas e outro contingente sem qualquer exame de rastreamento¹.

Cobertura

A realização periódica do exame citopatológico continua sendo a estratégia mais amplamente adotada para o rastreamento do câncer do colo do útero². Atingir alta cobertura da população definida como alvo é o componente mais importante no âmbito da atenção primária, para que se obtenha significativa redução da incidência e da mortalidade por câncer do colo do útero. Países com cobertura superior a 50% do exame citopatológico realizado a cada três a cinco anos apresentam taxas inferiores a três mortes por 100 mil mulheres por ano e, para aqueles com cobertura superior a 70%, essa taxa é igual ou menor a duas mortes por 100 mil mulheres por ano³ (evidência moderada).

No Reino Unido, em 1988, a cobertura do rastreamento do câncer do colo do útero era de 42% e a incidência entre 14 a 16 casos novos para cada 100 mil mulheres por ano. A partir da introdução de um sistema de convocação das mulheres integrantes da população-alvo por meio de cartas-convites, a cobertura aumentou para 85% em 1994 e, nesse curto período e sem alterações das recomendações assistenciais vigentes, a incidência do câncer do colo do útero caiu cerca de 50%, chegando a dez casos novos por 100 mil mulheres. A rigor, utilizando cartas-convites, houve migração do rastreamento oportunístico, realizado no momento de um atendimento eventual, para um rastreamento organizado que progressivamente passou a controlar as mulheres em falta com o rastreamento e de acordo com a periodicidade recomendada⁴ (evidência moderada).

É consenso que o rastreamento organizado do câncer do colo do útero é o desafio a ser vencido para que se obtenha a melhor relação custo-benefício possível com alta cobertura populacional^{3,5,6}.

Periodicidade

A história natural do câncer do colo do útero geralmente apresenta um longo período de lesões precursoras, assintomáticas, curáveis na quase totalidade dos casos quando tratadas adequadamente, conhecidas como NIC II/III, ou lesões de alto grau, e AIS. Já a NIC I representa a expressão citomorfológica de uma infecção transitória produzida pelo HPV e têm alta probabilidade de regredir, de tal forma que atualmente não é considerada como lesão precursora do câncer do colo do útero^{7,8}.

A Reunião de Consenso, realizada em 1988 pelo Ministério da Saúde, contou com a participação de diversos especialistas internacionais e nacionais, além de representantes de sociedades científicas e de diversas instâncias ministeriais. Esse grupo definiu que, no Brasil, o exame citopatológico deveria ser realizado em mulheres de 25 a 60 anos de idade, uma vez por ano e, após dois exames anuais consecutivos negativos, a cada três anos. A rigor, adotou-se para o Brasil a recomendação da OMS na época⁹.



Tal recomendação apoiou-se em estudo realizado pela *International Agency for Research on Cancer* (IARC), publicado em 1986 e que envolveu oito países. Esse estudo, que serviu de base para toda uma geração de normas ainda hoje vigentes no mundo, demonstrou que, em mulheres entre 35 e 64 anos, depois de um exame citopatológico do colo do útero negativo, o exame subsequente pode ser realizado a cada três anos, com eficácia semelhante à realização anual¹⁰. Esse estudo permitiu criar modelos que estimaram, após um exame citopatológico negativo e cobertura de 100%, uma redução percentual da incidência cumulativa do câncer invasor do colo do útero de 93,5% para intervalos de até um ano entre os exames citopatológicos. Para intervalos de até três anos entre os exames, a redução estimada é de 90,8% (evidência alta).

Quando a OMS estabeleceu as recomendações que deram origem às normas brasileiras, em 1988, um estudo publicado um ano antes tinha demonstrado que a proteção conferida em até dez anos por um exame prévio negativo era de 58% e de 80% se dois exames fossem negativos¹¹ (evidência alta).

Estudos mais recentes têm confirmado que o exame citológico realizado a cada três anos é seguro após dois ou três resultados negativos¹²⁻¹⁴ (evidência moderada).

População-alvo

A definição de quais mulheres devem ser rastreadas tem sido objeto de muitos questionamentos. É consenso que mulheres que nunca tiveram relação sexual não correm risco de câncer do colo do útero por não terem sido expostas ao fator de risco necessário para essa doença: a infecção persistente por tipos oncogênicos do HPV.

Em relação à faixa etária, há vários fatos indicando que, direta ou indiretamente, o rastreamento em mulheres com menos de 25 anos não tem impacto na redução da incidência ou mortalidade por câncer do colo do útero. O estudo da IARC, acima mencionado, estimou que, ao iniciar o rastreamento aos 25 anos de idade, e não aos 20 anos, perde-se apenas 1% de redução da incidência cumulativa do câncer do colo do útero¹⁰.

Tomando dados do Registro Hospitalar de Câncer da FOSEP, do período de 2000 a 2009, de um total de 11.729 casos de carcinoma invasor (todos os estádios), 121 casos foram diagnosticados em mulheres até 24 anos, o que correspondeu a 1,03% dos casos. Nos Estados Unidos, observou-se que apenas 1,1% dos casos de câncer invasor ocorreu em mulheres até 24 anos de idade, em uma amostra de 10.846 casos de câncer invasor diagnosticados entre 1998 e 2003¹⁵.

Dados do Integrador de Registros Hospitalares de Câncer do Brasil, do período de 2007 a 2011, mostram que, de um total de 26.249 casos de carcinoma invasor com informação de estadiamento, 259 foram diagnosticados em mulheres até 24 anos, o que correspondeu a 0,99% dos casos^{16,17}. Em relação à mortalidade, nesse mesmo período, 0,56% dos óbitos por essa neoplasia ocorreram na faixa etária em questão¹⁸.

Entre 1.301.210 exames citopatológicos realizados em mulheres com menos de 24 anos de idade, em 2013, no Brasil, 0,17% dos exames tiveram resultado de HSIL e 0,006% tiveram resultado de câncer ou HSIL não podendo excluir microinvasão¹⁹.

Além da baixa incidência de câncer do colo do útero em mulheres jovens, há evidências de que o rastreamento em mulheres com menos de 25 anos seja menos eficiente do que em mulheres mais maduras. Um estudo caso-controle, no Reino Unido, que incluiu 4.012 mulheres com câncer invasor do colo do útero mostrou dois resultados relevantes: o primeiro foi que 75% das mulheres de 20 a 24 anos que tiveram um câncer invasor já tinham pelo menos um exame citopatológico prévio. O segundo resultado foi que as mulheres que tiveram câncer diagnosticado entre 25 e 29 anos não foram protegidas por controles citológicos realizados antes dos 24 anos²⁰ (evidência moderada).



Outro estudo inglês mostrou que iniciar o rastreamento aos 20 e não aos 25 anos de idade resulta em substancial sobretratamento e um modesto benefício, pois para prevenir um caso de carcinoma invasor do colo do útero seria necessário realizar de 12 mil e quinhentos a 40 mil exames adicionais em mulheres entre 20 e 24 anos e tratar entre 300 e 900 mulheres com NIC²¹ (evidência moderada). Dados de Ontário, Canadá, mostraram que não houve associação entre o rastreamento do câncer do colo do útero e redução da mortalidade em mulheres com menos de 30 anos²² (evidência moderada).

A esses resultados, que mostram ineficiência ou baixa eficiência do rastreamento em mulheres com menos de 25 anos, agregam-se dois fatos: o primeiro é que há evidências de que o câncer do colo do útero que é diagnosticado em mulheres muito jovens é mais agressivo e inclui tipos histológicos mais raros do que no grupo etário 25-29 anos. O segundo fato é que a citologia com diagnóstico de lesão intraepitelial escamosa de alto grau (HSIL) em mulheres com menos de 25 anos corresponderia mais frequentemente à NIC II do que a NIC III²³ (evidência moderada). As NIC II em mulheres muito jovens tendem a ter comportamento evolutivo semelhante à lesão de baixo grau, com significativas taxas de regressão espontânea²⁴ (evidência moderada).

Outro fato relevante mais recentemente demonstrado é de que o tratamento de lesões precursoras do câncer de colo em adolescentes e mulheres jovens está associado ao aumento de morbidade obstétrica e neonatal, como parto prematuro²⁵ (evidência alta). Portanto, reduzir as intervenções no colo do útero em mulheres jovens se justifica, tendo em vista que a grande maioria delas não tem prole definida.

Cabe ainda ressaltar a importância do impacto psíquico que o diagnóstico de uma doença sexualmente transmissível e precursora do câncer terá em adolescentes e adultas jovens sobre a autoimagem e a sexualidade. Mulheres jovens sexualmente ativas devem ser orientadas sobre anticoncepção, doenças sexualmente transmissíveis e práticas de sexo seguro. Essas medidas podem ser implementadas sem a necessidade de sua inclusão no programa de rastreamento do câncer do colo do útero.

Em resumo, a incidência do câncer invasor do colo do útero em mulheres até 24 anos é muito baixa e o rastreamento é menos eficiente para detectá-lo. Por outro lado, o início mais precoce representaria um significativo aumento de diagnósticos de lesões de baixo grau, que apresentam grande probabilidade de regressão e resultam num aumento significativo de colposcopias e na possibilidade de sobretratamento, acarretando maior risco de morbidade obstétrica e neonatal associado a uma futura gestação.

Há menos evidências objetivas sobre quando as mulheres devem encerrar o rastreamento do câncer do colo do útero. Mulheres com rastreamento citológico negativo entre 50 e 64 anos apresentam uma diminuição de 84% no risco de desenvolver um carcinoma invasor entre 65 e 83 anos, em relação às mulheres que não foram rastreadas. Por outro lado, à medida que aumenta o intervalo desde o último exame, há aumento discreto do risco de desenvolvimento de um novo carcinoma²⁶ (evidência moderada). Mesmo em países com população de alta longevidade, não há dados objetivos de que o rastreamento seja efetivo após 65 anos de idade²⁷.

Na última edição das *Diretrizes Brasileiras para o Rastreamento do Câncer do Colo do Útero*, publicada em 2011, elevou-se de 59 para 64 anos a idade da mulher sem história prévia de doença pré-invasiva para encerrar o rastreamento, o que está em concordância com o conhecimento mais atual e com a grande maioria das recomendações vigentes.

Recomendações

O método de rastreamento do câncer do colo do útero e de suas lesões precursoras é o exame citopatológico. Os dois primeiros exames devem ser realizados com intervalo anual e, se ambos os resultados forem negativos, os próximos devem ser realizados a cada 3 anos (A).

O início da coleta deve ser aos 25 anos de idade para as mulheres que já tiveram ou têm atividade sexual (A). O rastreamento antes dos 25 anos deve ser evitado (D).



Os exames periódicos devem seguir até os 64 anos de idade e, naquelas mulheres sem história prévia de doença neoplásica pré-invasiva, interrompidos quando essas mulheres tiverem pelo menos dois exames negativos consecutivos nos últimos cinco anos (B).

Para mulheres com mais 64 anos de idade e que nunca se submeteram ao exame citopatológico, deve-se realizar dois exames com intervalo de um a três anos. Se ambos os exames forem negativos, essas mulheres podem ser dispensadas de exames adicionais (B).

Adequabilidade da amostra

Na atual Nomenclatura Citológica Brasileira, a adequabilidade da amostra é definida como satisfatória ou insatisfatória. O termo anteriormente utilizado “satisfatório, mas limitado” foi abolido²⁸.

Amostra insatisfatória para avaliação

É considerada insatisfatória a amostra cuja leitura esteja prejudicada pelas razões expostas abaixo, algumas de natureza técnica e outras de amostragem celular, podendo ser assim classificada^{29,30}:

1. Material acelular ou hipocelular (<10% do esfregaço).
2. Leitura prejudicada (>75% do esfregaço) por presença de sangue, piócitos, artefatos de dessecação, contaminantes externos ou intensa superposição celular.

Recomendações

O exame deve ser repetido em 6 a 12 semanas com correção, quando possível, do problema que motivou o resultado insatisfatório (A).

Amostra satisfatória para avaliação

Designa amostra que apresente células em quantidade representativa, bem distribuídas, fixadas e coradas, de tal modo que sua observação permita uma conclusão diagnóstica.

Células presentes na amostra

Podem estar presentes células representativas dos epitélios do colo do útero:

- Células escamosas.
- Células glandulares (não inclui o epitélio endometrial).
- Células metaplásicas.

Embora a indicação dos epitélios representados na amostra seja informação obrigatória nos laudos citopatológicos, seu significado deixa de pertencer à esfera de responsabilidade dos profissionais que realizam a leitura do exame. As células glandulares podem ter origem em outros órgãos que não o colo do útero, o que nem sempre é identificável no exame citopatológico.

A presença de células metaplásicas ou células endocervicais, representativas da junção escamocolunar (JEC), tem sido considerada como indicador da qualidade da coleta, pelo fato de essa coleta buscar obter elementos celulares representativos do local onde se situa a quase totalidade dos cânceres do colo do útero. Uma metanálise de estudos que abordaram a eficácia de diversos dispositivos de coleta mostrou que o uso



da espátula de Ayre e da escova de canal aumenta em cerca de três vezes a chance de obtenção de células endocervicais³¹ (evidência alta). Estudo realizado no Brasil, entre 1992 e 1996, mostrou que a detecção de NIC foi cerca de dez vezes maior no grupo em que as células da JEC estavam representadas²⁹ (evidência moderada).

A presença exclusiva de células escamosas deve ser avaliada pelo médico assistente. É muito importante que os profissionais de saúde atentem para a representatividade da JEC nos esfregaços cervicovaginais, sob pena de não propiciar à mulher todos os benefícios da prevenção do câncer do colo do útero.

Recomendações

Esfregaços normais somente com células escamosas em mulheres com colo do útero presente devem ser repetidos com intervalo de um ano e, com dois exames normais anuais consecutivos, o intervalo passará a ser de três anos (B). Para garantir boa representação celular do epitélio do colo do útero, o exame citopatológico deve conter amostra do canal cervical, preferencialmente, coletada com escova apropriada, e da ectocérvice, coletada com espátula tipo ponta longa (espátula de Ayre) (A).

Situações especiais

Gestantes

Gestantes têm o mesmo risco que não gestantes de apresentarem câncer do colo do útero ou suas lesões precursoras. O achado dessas alterações durante o ciclo grávido puerperal reflete a oportunidade do rastreamento durante o pré-natal. Apesar de a JEC no ciclo gravídico-puerperal encontrar-se exteriorizada na ectocérvice na maioria das vezes, o que dispensaria a coleta endocervical, a coleta de espécime endocervical não parece aumentar o risco sobre a gestação quando utilizada uma técnica adequada³².

Recomendações

O rastreamento em gestantes deve seguir as recomendações de periodicidade e faixa etária como para as demais mulheres, devendo sempre ser considerada uma oportunidade a procura ao serviço de saúde para realização de pré-natal (A).

Mulheres na pós-menopausa

Mulheres na pós-menopausa, sem história de diagnóstico ou tratamento de lesões precursoras do câncer de colo uterino, apresentam baixo risco para desenvolvimento de câncer^{20,27} (evidência moderada).

O rastreamento citológico em mulheres menopausadas pode levar a resultados falso-positivos causados pela atrofia secundária ao hipostrogenismo, gerando ansiedade na mulher e procedimentos diagnósticos e terapêuticos desnecessários.

É fato que o diagnóstico de casos novos de câncer do colo uterino está associado, em todas as faixas etárias, com a ausência ou irregularidade do rastreamento. O seguimento de mulheres na pós-menopausa deve levar em conta seu histórico de exames.

Recomendações

Mulheres na pós-menopausa devem ser rastreadas de acordo com as orientações para as demais mulheres (A). Se necessário, proceder à estrogenização previamente à realização da coleta, conforme sugerido adiante (vide Exame citopatológico normal – Resultado indicando atrofia com inflamação) (B).



Histerectomizadas

O rastreamento realizado em mulheres sem colo do útero devido à histerectomia por condições benignas apresenta menos de um exame citopatológico alterado por mil exames realizados³³.

Recomendações

Mulheres submetidas à histerectomia total por lesões benignas, sem história prévia de diagnóstico ou tratamento de lesões cervicais de alto grau, podem ser excluídas do rastreamento, desde que apresentem exames anteriores normais (A).

Em casos de histerectomia por lesão precursora ou câncer do colo do útero, a mulher deverá ser acompanhada de acordo com a lesão tratada (A).

Mulheres sem história de atividade sexual

Considerando os conhecimentos atuais em relação ao papel do HPV na carcinogênese do colo uterino e que a infecção viral ocorre por transmissão sexual, o risco de uma mulher que não tenha iniciado atividade sexual desenvolver essa neoplasia é desprezível.

Recomendações

Mulheres sem história de atividade sexual não devem ser submetidas ao rastreamento do câncer do colo do útero (D).

Imunossuprimidas

Alguns fatores de risco diretamente relacionados à resposta imunológica têm sido associados à maior chance de desenvolvimento de NIC. Mulheres infectadas pelo vírus da imunodeficiência humana (HIV), mulheres imunossuprimidas por uso de imunossupressores após transplante de órgãos sólidos, em tratamentos de câncer e usuárias crônicas de corticosteroides constituem os principais exemplos desse grupo. A prevalência da infecção pelo HPV e a persistência viral, assim como a infecção múltipla (por mais de um tipo de HPV), são mais frequentes nesse grupo de mulheres. Em mulheres infectadas pelo HIV, o desaparecimento do HPV parece ser dependente da contagem de células CD4+, e lesões precursoras tendem a progredir mais rapidamente e a recorrer mais frequentemente do que em mulheres não infectadas pelo HIV. Entretanto, mulheres imunocompetentes infectadas pelo HIV e tratadas adequadamente com terapia antirretroviral de alta atividade (HAART) apresentam história natural semelhante às demais mulheres. Existem questionamentos quanto à eficácia do exame citopatológico em mulheres infectadas pelo HIV em razão da maior prevalência de citologias com atipias de significado indeterminado e maior frequência de infecções associadas. Para minimizar os resultados falso-negativos, alguns autores preconizam a complementação colposcópica³⁴.

É consenso que, pelas características mencionadas, as mulheres infectadas pelo HIV devem ser submetidas ao rastreamento citológico de forma mais frequente^{35,36}. Diretrizes americanas recomendam a coleta anual da citologia após duas citologias semestrais normais e, em mulheres com linfócitos CD4+ abaixo de 200 células/mm³, realizar citologia e encaminhar para colposcopia a cada seis meses³⁵. Também, considerando a maior frequência de lesões multicêntricas, é recomendado cuidadoso exame da vulva (incluindo região perianal) e da vagina. No caso de a citologia mostrar inflamação acentuada ou alterações celulares escamosas reativas, realizar nova coleta citológica em três meses, após o tratamento adequado.



Recomendações

O exame citopatológico deve ser realizado nesse grupo de mulheres após o início da atividade sexual com intervalos semestrais no primeiro ano e, se normais, manter seguimento anual enquanto se mantiver o fator de imunossupressão (B).

Mulheres HIV positivas com contagem de linfócitos CD4+ abaixo de 200 células/mm³ devem ter priorizada a correção dos níveis de CD4+ e, enquanto isso, devem ter o rastreamento citológico a cada seis meses (B).

Outras situações especiais

Existe grande controvérsia e pobreza de evidências sobre eficácia e efetividade de práticas diferentes de rastreamento em algumas populações especiais, tais como indígenas e outras que podem estar mais expostas a fatores sociais ou ambientais para o câncer do colo do útero.

Com a preocupação de não se contrapor a recomendações feitas por grupos que trabalham e pesquisam sobre condições e práticas de saúde nessas populações, houve consenso de que não deveriam ser aqui abordadas recomendações específicas, devendo ser objeto de pesquisa e de recomendações em outros documentos.



Referências

1. INSTITUTO NACIONAL DE CÂNCER JOSÉ ALENCAR GOMES DA SILVA. Monitoramento das ações de controle dos cânceres do colo do útero e de mama. Informativo Detecção Precoce, Rio de Janeiro, ano 4, n. 1, jan./abr. 2013. Disponível em: <http://www1.inca.gov.br/inca/Arquivos/informativo_detecca_precoce_1_2013_4.pdf>. Acesso em: 01 jul. 2014.
2. WORLD HEALTH ORGANIZATION. **Screening for cervical cancer**. Disponível em: <http://www.who.int/cancer/detection/cervical_cancer_screening/en/>. Acesso em: 17 jul. 2014.
3. ANTTILA, A. et al. Cervical cancer screening policies and coverage in Europe. **European Journal of Cancer**, v. 4, n. 15, p. 2649-2658, 2009.
4. QUINN, M. *et al.* Effect of screening on incidence of and mortality from cancer of cervix in England: evaluation based on routinely collected statistics. **British Medical Journal**, v. 318, n. 7188, p. 904-908, 1999.
5. ADAB, P. et al. Effectiveness and efficiency of opportunistic cervical cancer screening: comparison with organized screening. **Medical Care**, v. 42, n. 6, p. 600-609, 2004.
6. ARBYN, M. et al. The challenges of organizing cervical screening programmes in the 15 old member states of the European Union. **European Journal of Cancer**, v. 45, n. 15, p. 2671-2678, 2009.
7. ELIT, L. et al. Expectant management versus immediate treatment for low-grade cervical intraepithelial neoplasia: a randomized trial in Canada and Brazil. **Cancer**, v. 117, n. 7, p. 1438-1445, 2011.
8. DOORBAR, J. et al. The biology and life-cycle of human papillomaviruses. **Vaccine**, v. 30, n. 5, p. 55-70, 2012.
9. INSTITUTO NACIONAL DE CÂNCER (Brasil). **Consenso: periodicidade e faixa etária no exame de prevenção do câncer cérvico-uterino**. Rio de Janeiro: INCA, 1988.
10. INTERNATIONAL AGENCY OF RESEARCH ON CANCER. IARC Working Group on Evaluation of Cervical Cancer Screening Programmes. Screening for squamous cervical cancer: duration of low risk after negative results of cervical cytology and its implication for screening policies. **British Medical Journal**, v. 293, n. 6548, p. 659-664, 1986.
11. LA VECCHIA, C.; DECARLI, A.; GALLUS, G. Epidemiological data on cervical carcinoma relevant to cytopathology. **Applied Pathology**, v. 5, n. 1, p. 25-32, 1987.
12. MILLER, M. G. et al. Screening interval and risk of invasive squamous cell cervical cancer. **Obstetrics Gynecology**, v. 101, n. 1, p. 29-37, 2003.
13. SAWAYA, G. F. et al. Risk of cervical cancer associated with extending the interval between cervical-cancer screenings. **New England Journal of Medicine**, v. 349, n. 16, p. 1501-1509, 2003.
14. SIMONELLA, L.; CANFELL, K. The impact of a two- versus three-yearly cervical screening interval recommendation on cervical cancer incidence and mortality: an analysis of trends in Australia, New Zealand, and England. **Cancer Causes Control**, v. 24, n. 9, p. 1727-1736, 2013.
15. WATSON M. et al. Burden of cervical cancer in the United States, 1998-2003. **Cancer**, v. 113, Supl. 10, 2855-2864, 2008.
16. INSTITUTO NACIONAL DE CÂNCER JOSÉ ALENCAR GOMES DA SILVA. **Integrador RHC**. Disponível em: <<https://irhc.inca.gov.br/RHCNet/>>. Acesso em: 01 out. 2014.
17. FUNDAÇÃO ONCOCENTRO DE SÃO PAULO. **Registro Hospitalar de Câncer**. Disponível em: <<http://www.fosp.saude.sp.gov.br>>. Acesso em: 01 out. 2014.
18. BRASIL. Ministério da Saúde. Departamento de Informática do SUS. **Sistema de informação de mortalidade e sistema de informações hospitalares do SUS**. Disponível em: <<http://tabnet.datasus.gov.br>>. Acesso em 01 out. 2014.



19. BRASIL. Ministério da Saúde. Departamento de Informática do SUS. **Sistema de Informação do Câncer do Colo do Útero (SISCOLO)**. Disponível em: <<http://w3.data.sus.gov.br/siscam/index.php>>. Acesso em: 01 out. 2014.
20. SASIENI, P.; CASTAÑON, A.; CUZICK, J. Effectiveness of cervical screening with age: population based case-control study of prospectively recorded data. **British Medical Journal**, v. 339, n. 2968, 2009.
21. LANDY, R. et al. Benefits and harms of cervical screening from age 20 years compared with screening from age 25 years. **British Journal of Cancer**, v. 110, n. 7, p. 1841-1846, 2014.
22. VICUS, D. et al. The association between cervical cancer screening and mortality from cervical cancer: a population based case-control study. **Gynecology Oncology**, v. 133, n. 2, p. 167-171, 2014.
23. VALE, D. B.; WESTIN, M. C.; ZEFERINO, L. C. High-grade squamous intraepithelial lesion in women aged <30 years has a prevalence pattern resembling low-grade squamous intraepithelial lesion. **Cancer Cytopathology**, v. 121, n. 10, p. 576-578, 2013.
24. MONTEIRO, D. L. et al. Prognosis of intraepithelial cervical lesion during adolescence in up to two years of follow-up. **Journal of Pediatric and Adolescent Gynecology**, v. 23, n. 4, p. 230-236, 2010.
25. KYRGIU, M. et al. Obstetric outcomes after conservative treatment for intraepithelial or early invasive cervical lesions: systematic review and meta-analysis. **Lancet**, v. 367, n. 9509, p. 489-498, 2006.
26. CASTAÑÓN, A. et al. Cervical screening at age 50-64 years and the risk of cervical cancer at age 65 years and older: population-based case control study. **PLoS Medicine**, v. 11, n. 1, 2014.
27. SASIENI, P.; CASTAÑON, A.; CUZICK, J. What is the right age for cervical cancer screening? **Womens Health**, v. 6, n. 1, p. 1-4, 2010.
28. INSTITUTO NACIONAL DE CÂNCER JOSÉ ALENCAR GOMES DA SILVA. **Nomenclatura brasileira para laudos citopatológicos cervicais**. 3. ed. Rio de Janeiro: INCA, 2012. 23 p.
29. SHIRATA, N. K. et al. Celularidade dos esfregaços cervicovaginais: importância em programas de garantia de qualidade em citopatologia. **Jornal Brasileiro de Ginecologia**, v. 108, n. 3, p. 63-66, 1998.
30. INSTITUTO NACIONAL DE CÂNCER JOSÉ ALENCAR GOMES DA SILVA. **Monitoramento das ações de controle dos cânceres do colo do útero e de mama**. Rio de Janeiro: INCA, 2012.
31. MARTIN-HIRSCH, P. et al. Collection devices for obtaining cervical cytology samples. **The Cochrane Database Systematic Reviews**, 2000.
32. HUNTER, M. I.; MONK, B. J.; TEWARI, K. S. Cervical neoplasia in pregnancy. Part 1: screening and management of preinvasive disease. **American Journal of Obstetrics Gynecology**, v. 199, n. 1, p. 3-9, 2008.
33. NATIONAL CANCER INSTITUTE (USA). **Cervical Cancer Screening PDQ – Health Professional Version**. Disponível em: <<http://www.cancer.gov/cancertopics/pdq/screening/cervical/HealthProfessional>>. Acesso em: 19 ago. 2014.
34. BOARDMAN, L. A.; KENNEDY, C. M. Management of atypical squamous cells, low-grade squamous intraepithelial lesions, and cervical intraepithelial neoplasia 1. **Obstetrics Gynecology Clinics of North America**, v. 35, n. 4, p. 599-614, 2008.
35. UNITED STATES OF AMERICA. Centers for Disease Control and Prevention. **Guidelines for treatment of sexually transmitted diseases, 2010**. Disponível em: <<http://www.cdc.gov/std/treatment/2010/cc-screening.htm>>. Acesso em: 19 ago. 2014.
36. BRASIL. Ministério da Saúde. Secretaria de Vigilância em Saúde. Departamento de DST, Aids e Hepatites Virais. **Protocolo clínico e diretrizes terapêuticas para manejo da infecção pelo HIV em adultos**. Brasília, DF: Ministério da Saúde, 2013.



Resultado citológico normal, alterações benignas e queixas ginecológicas

Resultado citológico dentro dos limites da normalidade no material examinado

É um diagnóstico completamente normal. A inclusão da expressão “no material examinado” visa a estabelecer, de forma clara e inequívoca, aspectos do material submetido ao exame¹ (evidência alta).

Recomendações

Seguir a rotina de rastreamento citológico (A).

Alterações celulares benignas (reativas ou reparativas)

A prevalência de NIC II/III subjacente em mulheres com alterações celulares benignas é baixa (cerca de 2%)² (evidência moderada).

Inflamação sem identificação de agente

É caracterizada pela presença de alterações celulares epiteliais, geralmente determinadas pela ação de agentes físicos, os quais podem ser radioativos, mecânicos ou térmicos, ou, ainda, químicos como medicamentos abrasivos ou cáusticos, quimioterápicos e acidez vaginal sobre o epitélio glandular^{3,4} (evidência alta). Ocasionalmente, podem-se observar alterações decorrentes do uso do dispositivo intrauterino (DIU), em células endometriais e mesmo endocervicais^{5,6} (evidência moderada). Casos especiais do tipo exsudato também podem ser observados nessas situações⁷ (evidência alta). O exame de Papanicolaou apresenta evidentes limitações no estudo microbiológico e, assim, tais alterações podem se dever a patógeno não identificado. Os achados colposcópicos comuns são ectopias, vaginites e cervicites^{3,4} (evidência alta).

Segundo Dasari et al.⁸, alterações inflamatórias persistentes no exame citopatológico, mesmo após o tratamento específico, podem apresentar baixa proporção (6,9%) de NIC II/III e câncer e alta proporção de NIC I (35,9%) (evidência moderada).

Existem recomendações em outras diretrizes para conduta nos casos de corrimento genital e doenças sexualmente transmissíveis^{9,10}.

Recomendações

Havendo queixa de corrimento ou conteúdo vaginal anormal, a paciente deverá ser conduzida conforme diretriz direcionada para o tratamento de corrimento genital e doenças sexualmente transmissíveis (A). Seguir a rotina de rastreamento citológico como para as mulheres com resultado normal (A). Na



ausência de queixa ou evidência clínica de colpíte, não há necessidade de encaminhamento para exame ginecológico ou tratamento ou repetição do exame citopatológico (D). O exame citopatológico não deve ser utilizado para diagnóstico dos processos inflamatórios ou infecciosos vaginais (D).

Resultado citológico indicando metaplasia escamosa imatura

A palavra “imatura”, em metaplasia escamosa, foi incluída na Nomenclatura Brasileira para Laudos Citopatológicos buscando caracterizar que essa apresentação é considerada como do tipo reparativa⁴ (evidência alta).

Recomendações

Seguir a rotina de rastreamento citológico (A).

Resultado citológico indicando reparação

Decorre de lesões da mucosa com exposição do estroma e pode ser determinado por quaisquer dos agentes que determinam inflamação. É, geralmente, a fase final do processo inflamatório⁴ (evidência alta).

Segundo Colgan et al.¹¹, num estudo sobre o desempenho diagnóstico de profissionais e laboratórios como parte de um programa de comparação de resultados do *College of American Pathologists*, a reparação pode promover resultados falso-positivos, mas também pode ser uma fonte de resultados falso-negativos, variando de 0,47% para carcinoma escamoso a 5,41% para lesão de baixo grau (evidência baixa).

Recomendações

Seguir a rotina de rastreamento citológico (A).

Resultado citológico indicando atrofia com inflamação

Na ausência de atipias, é um achado fisiológico após a menopausa, o pós-parto e durante a lactação. Existem evidências apontando para dificuldade em se fazer o diagnóstico diferencial entre atrofia vaginal e lesões intraepiteliais escamosas de baixo e alto grau¹²⁻¹⁵ (evidência alta). O uso de terapia estrogênica tópica diminui as alterações celulares degenerativas e proporciona um esfregaço com um fundo limpo¹³ (evidência moderada). Não foram encontradas evidências para embasar uma conduta com objetivo de melhorar a qualidade do esfregaço. Por outro lado, foram encontradas evidências de qualidade para o tratamento da vaginite atrófica, que pode ser usado para melhorar a qualidade do esfregaço. A síntese dessas evidências favorece o tratamento tópico com estrogênios conjugados¹⁶⁻¹⁹ (evidência alta) ou estriol²⁰⁻²² (evidência alta). Apesar das evidências favoráveis às duas possibilidades terapêuticas, não foram encontrados estudos comparativos que permitam recomendar uma das duas opções.

Embora a absorção sistêmica do estrogênio tópico seja mínima, seu uso deve ser cauteloso nas mulheres com história de carcinoma de mama ou que fazem uso dos inibidores da aromatase²³⁻²⁶ (evidência alta).

Recomendações

Seguir a rotina de rastreamento citológico (A). Na eventualidade do laudo do exame citopatológico mencionar dificuldade diagnóstica decorrente da atrofia, a estrogenização deve ser feita por meio da via vaginal com creme de estrogênios conjugados em baixa dose (0,5 g de um aplicador, o que contém 0,3 mg



do princípio ativo) ou estriol vaginal, um grama com aplicador vaginal toda noite, durante 21 dias (B). A nova citologia será coletada entre cinco a sete dias após a parada do uso (B).

Nas pacientes com história de câncer de mama ou outras contraindicações, o uso de estrogênios deve ser avaliado para cada paciente individualmente. O esquema recomendado pode ser o mesmo utilizado para as mulheres da população geral, como descrito acima pelo período máximo de 21 dias (B).

Resultado citológico indicando alterações decorrentes de radiação ou quimioterapia

Esse achado pode ocorrer nos casos de mulheres tratadas por radioterapia pélvica^{27,28} (evidência alta).

A combinação de alterações celulares e anatômicas pós-radioterapia pode complicar tanto a coleta como a avaliação do esfregaço citológico pós-irradiação²⁹ (evidência alta). Embora os efeitos da radiação sobre as células cervicais diminuam após seis semanas do término da radioterapia³⁰ (evidência moderada), eles são definitivos e podem ser observados por muitos anos³¹ (evidência alta). As mulheres submetidas à radioterapia pélvica com ou sem braquiterapia frequentemente apresentam sintomas vaginais crônicos, tais como estenose (59%), ressecamento (47%), inflamação (29%) e sangramento (31%), entre outros³² (evidência alta). O comprometimento vaginal é mais frequente e acentuado quando a radioterapia é associada à quimioterapia³³ (evidência alta). A Sociedade Americana para Estudos sobre a Menopausa²³ indica uso de estrogênio tópico em baixa dose para estimular a regeneração epitelial, cicatrização e elasticidade da vagina (evidência alta).

A quimioterapia também pode afetar as células do colo do útero. O esfregaço mostra células anormalmente aumentadas, com núcleos que parecem discarióticos, porém os demais elementos celulares presentes na amostra aparentam ser perfeitamente normais³⁴. Também pode ser observada multinucleação de células não neoplásicas³⁵.

Recomendações

Seguir a rotina de rastreamento citológico (A). A radioterapia ou a quimioterapia prévias devem ser mencionadas na requisição do exame (A).

Achados microbiológicos

- *Lactobacillus* sp.
- Cocos.
- Outros Bacilos.

São considerados achados normais, pois fazem parte da microbiota normal da vagina. Na ausência de sinais e sintomas, a presença desses microorganismos não caracteriza infecção que necessite tratamento⁵ (evidência alta).

Recomendações

Seguir a rotina de rastreamento citológico (A). A paciente com sintomatologia, como corrimento, prurido ou odor genital anormal, na presença de agentes patogênicos (*Gardnerella mobiluncus* sp, *Trichomonas vaginalis*, *Candida* sp) deve ser abordada conforme diretriz específica (A).



Citologia com células endometriais normais fora do período menstrual ou após a menopausa

A presença de células endometriais espontaneamente esfoliadas, numa amostra citopatológica obtida fora do período menstrual ou de mulher na pós-menopausa, sem uso de terapia hormonal, ainda que mostrando aparência típica, demanda investigação da cavidade endometrial visto a possibilidade de sinalizarem uma anormalidade glandular no endométrio³⁵. A revisão de Bethesda 2014 recomenda o relato da presença de células endometriais fora período menstrual após os 45 anos de idade, pois estudos comprovam o aumento do valor preditivo desse achado nessa faixa etária³⁶.

Recomendações

Seguir a rotina de rastreamento citológico (A). Avaliar indicação de investigação da cavidade endometrial (I).

Situações especiais

Mulheres na pós-menopausa, gestantes e imunodeprimidas com alterações celulares benignas não demandam recomendações especiais.



Referências

1. DAVEY, D. D. et al. ASCCP Patient management guidelines Pap Test specimen adequacy and quality indicators. **American Journal of Clinical Pathology**, v. 118, n. 5, p. 714-718, 2002.
2. MARGOLIS, K. L. et al. Are benign cellular changes on a Papanicolaou smear really benign? a prospective cohort study. **Archives of Family Medicine**, v. 8, n. 5, p. 433-439, 1999.
3. GHORAB, Z.; MAHMOOD, S.; SCHINELLA, R. Endocervical reactive atypia: a histologic-cytologic study. **Diagnostic Cytopathology**, v. 22, n. 6, p. 342-346, 2000.
4. MALIK, S. N. et al. Benign cellular changes in Pap smears: causes and significance. **Acta Cytologica**, v. 45, n. 1, p. 5-8, 2001.
5. AGARWAL, K.; SHARMA, U.; ACHARYA, V. Microbial and cytopathological study of intrauterine contraceptive device users. **Indian Journal of Medical Science**, v. 58, n. 9, p. 394-399, 2004.
6. HUGHES, C. et al. Pseudo-decidual reaction to Mirena coil in a cervical smear: a potential diagnostic pitfall for false-positive cervical cytology. **Cytopathology**, v. 16, n. 5, p. 268-269, 2005.
7. HALFORD, J. A. Cytological features of chronic follicular cervicitis in liquid-based specimens: a potential diagnostic pitfall. **Cytopathology**, v. 13, n. 6, p. 364-370, 2002.
8. DASARI, P.; RAJATHI, S.; KUMAR, S. V. Colposcopic evaluation of cervix with persistent inflammatory Pap smear: a prospective analytical study. **CytoJournal**, v. 7, n. 16, 2010.
9. BRASIL. Ministério da Saúde. Secretaria de Atenção à Saúde. Departamento de Atenção Básica. **HIV/AIDS, hepatites e outras DST**. Brasília, DF: Ministério da Saúde, 2006. 196 p. (Cadernos de Atenção Básica, n. 18; Série A. Normas e Manuais Técnicos).
10. BRASIL. Ministério da Saúde. Secretaria de Vigilância em Saúde. Programa Nacional de DST e Aids. **Manual de controle das doenças sexualmente transmissíveis**. 4. ed. Brasília: Ministério da Saúde, 2005. 140 p. (Série Manuais, n. 68).
11. COLGAN, T. J.; WOODHOUSE, S. L.; STYER, P. E. Reparative changes and the false-positive/false-negative Papanicolaou test: a study from the College of American Pathologists Interlaboratory Comparison Program in Cervicovaginal Cytology. **Archives of Pathology & Laboratory Medicine**, v. 125, n. 1, p. 134-140, 2001.
12. QIAO, X.; BHUIYA, T. A.; SPITZER, M. Differentiating high-grade cervical intraepithelial lesion from atrophy in postmenopausal women using Ki-67, cyclin E, and p16 immunohistochemical analysis. **Journal of Lower Genital Tract Disease**, v. 9, n. 2, p. 100-107, 2005.
13. PICCOLI, R. et al. Atypical squamous cells and low squamous intraepithelial lesions in postmenopausal women: Implications for management. **European Journal of Obstetrics, Gynecology, and Reproductive Biology**, v. 140, n. 2, p. 269-274, 2008.
14. CREMER, M. L. et al. Diagnostic reproducibility of cervical intraepithelial neoplasia 3 and atrophy in menopausal women on hematoxylin and eosin, KI-67, and p16 stained slides. **Journal of Lower Genital Tract Disease**, v. 14, n. 2, p. 108-112, 2010.
15. CROTHERS, B. A. et al. Atrophic vaginitis: concordance and interpretation of slides in the College of American Pathologists Cervicovaginal Interlaboratory Comparison Program in Gynecologic Cytopathology. **Archives of Pathology and Laboratory Medicine**, v. 136, n. 11, p. 1332-1338, 2012.
16. RAYMUNDO, N. et al. Treatment of atrophic vaginitis with topical conjugated equine estrogens in postmenopausal Asian women. **Climateric**, v. 7, n. 3, p. 312-318, 2004.
17. BACHMANN, G. et al. Efficacy and safety of low-dose regimens of conjugated estrogens cream administered vaginally. **Menopause**, v. 16, n. 4, p. 719-727, 2009.



18. LYNCH, C. Vaginal estrogen therapy for the treatment of atrophic vaginitis. **Journal of Women's Health**, v. 18, n. 10, p. 1595-1606, 2009.
19. REITER, S. Barriers to effective treatment of vaginal atrophy with local estrogen therapy. **International Journal of General Medicine**, v. 6, p. 153-158, 2013.
20. GRIESSER, H. et al. Low dose estriol pessaries for the treatment of vaginal atrophy: a double-blind placebo-controlled trial investigating the efficacy of pessaries containing 0.2mg and 0.03mg estriol. **Maturitas**, v. 71, n. 4, p. 360-368, 2012.
21. CHUERY, A. C. et al. Efficacy of vaginal use of topical estriol in postmenopausal women with urogenital atrophy. **Clinical and Experimental Obstetrics & Gynecology**, v. 38, n. 2, p. 143-145, 2011.
22. CANO, A. et al. The therapeutic effect of a new ultra low concentration estriol gel formulation (0.005% estriol vaginal gel) on symptoms and signs of postmenopausal vaginal atrophy: results from a pivotal phase III study. **Menopause**, v. 19, n. 10, p. 1130-1139, 2012.
23. NORTH AMERICAN MENOPAUSE SOCIETY. The role of local vaginal estrogen for treatment of vaginal atrophy in postmenopausal women: 2007 position statement of the North American Menopause Society. **Menopause**, v. 14, n. 3, p. 357-369, 2007.
24. STURDEE, D. W.; PANAY, N; INTERNATIONAL MENOPAUSE SOCIETY WRITING GROUP. Recommendations for the management of postmenopausal vaginal atrophy. **Climacteric**, v. 13, n. 6, p. 509-522, 2010.
25. CHOLLET, J. Update on alternative therapies for vulvovaginal atrophy. **Patient preference and Adherence**, v. 5, p. 533-36, 2011.
26. WILLS, S. et al. Effects of vaginal estrogens on serum estradiol levels in postmenopausal breast cancer survivors and women at risk of breast cancer taking an aromatase inhibitor or a selective estrogen receptor modulator. **Journal of Oncology Practice**, v. 8, n. 3, p. 144-148, 2012.
27. CHIEN, C. R. et al. Post-radiation Pap smear for Chinese patients with cervical cancer: a ten-year follow-up. **European Journal of Gynaecological Oncology**, v. 26, n. 6, p. 619-622, 2005.
28. ZANNONI, G. F.; VELLONE, V. G. Accuracy of Papanicolaou smears in cervical cancer patients treated with radiochemotherapy followed by radical surgery. **American Journal of Clinical Pathology**, v. 130, n. 5, p. 787-94, 2008.
29. WRIGHT, J. D. et al. Liquid-based cytology for the postirradiation surveillance of women with gynecologic malignancies. **Gynecologic Oncology**, v. 91, n. 1, p. 134-138, 2003.
30. GUPTA, S. et al. Sequential radiation changes in cytology of vaginal smears in carcinoma of cervix uteri during Radiotherapy. **International Journal of Gynaecology and Obstetrics**, v. 25, n. 4, p. 303-308, 1987.
31. JOINER, M.; VAN DER KOGEL, A. **Basic Clinical Radiobiology**. 4th. ed. Boca Raton: CRC Press, 2009. 375 p.
32. KIRCHHEINER, K. et al. Manifestation pattern of early-late vaginal morbidity after definitive radiation (chemo)therapy and image-guided adaptive brachytherapy for locally advanced cervical cancer: an analysis from the EMBRACE study. **International Journal of Radiation Oncology, Biology, Physics**, v. 89, n. 1. p. 88-95, 2014.
33. DÁVILA FAJARDO, R. et al. Post-operative radiotherapy in patients with early stage cervical cancer. **Gynecologic Oncology**, v. 134, n. 1, p. 52-59, 2014.
34. MCKEE, P. H. et al. **Comprehensive tumour terminology handbook**. [New York]: Willey-Liss, 2001. 384 p.
35. DEMAY, R. M. **The Pap Test: exfoliative gynecologic cytology**. Chicago: ASCP Press, 2005. 500 p.
36. NAYAR, R.; WILBUR, D. C. The Pap test and Bethesda 2014. **Cancer Cytopathology**, v. 123, n. 5, p. 271-281, 2015.



Células escamosas atípicas de significado indeterminado

Categoria de diagnóstico citopatológico criada pelo Sistema Bethesda em 1988. O termo células escamosas atípicas de significado indeterminado (ASCUS – *atypical squamous cells of undetermined significance*) foi definido como achados citológicos caracterizados pela presença de alterações celulares insuficientes para o diagnóstico de lesão intraepitelial, mas alterações mais significativas do que as encontradas em processos inflamatórios¹. Como a nova categoria apresentava limitações por não definir se as alterações citológicas eram regenerativas ou neoplásicas, houve uma revisão dessa classificação em 2001. Essa categoria foi então reclassificada em células escamosas atípicas de significado indeterminado (ASC-US) e células escamosas atípicas de significado indeterminado não podendo excluir lesão intraepitelial de alto grau (ASC-H)².

Essa subclassificação foi adotada pela Sociedade Brasileira de Citopatologia a partir de 2002, com as seguintes categorias: células escamosas atípicas de significado indeterminado, possivelmente não neoplásicas (ASC-US), em correspondência com a classificação ASC-US de Bethesda, e células escamosas atípicas de significado indeterminado não podendo excluir lesão intraepitelial de alto grau, como no Sistema Bethesda³.

Atualmente, as categorias de ASCUS, independente de sua subclassificação, representam a atipia citológica mais comumente descrita nos resultados dos laudos citopatológicos do colo do útero. Segundo dados registrados no Siscolo, em 2013⁴, no Brasil, esses diagnósticos citológicos representaram 1,6% de todos os exames realizados e 57% de todos os exames alterados.

Células escamosas atípicas de significado indeterminado, possivelmente não neoplásicas

A prevalência desse diagnóstico citológico no Brasil foi de 1,4% entre todos os exames realizados e de 48,8% considerando-se apenas os resultados alterados, em 2013⁴.

Entre as mulheres com esse diagnóstico, é observada prevalência de NIC II/III em 6,4% a 11,9% dos casos e de câncer, em 0,1% a 0,2%⁵. Estudo realizado com mulheres atendidas pelo SUS na cidade do Rio de Janeiro⁶ mostrou uma prevalência de 1,85% (IC95%: 0,0-4,64%) de NIC II/III em mulheres com esse diagnóstico citopatológico (evidência moderada). Outros estudos mostram uma prevalência de NIC II ou mais grave em 0,8% a 1,3% em mulheres com citologia de ASC-US^{7,8} (evidência moderada).

Importante limitação que dificulta a estimativa de risco de presença de doença pré-invasiva (NIC II/III) ou invasiva (câncer) em mulheres com diagnóstico citopatológico de ASC-US é sua baixa reprodutibilidade, ou seja, existe considerável variação entre observadores diferentes e, possivelmente, por um mesmo observador em momentos diferentes. Estudos de variação entre observadores demonstram concordância entre citopatologistas que varia entre 35% a 45%⁹ (evidência moderada). Baseando-se nesse fato e na correlação com doença de baixa gravidade para a grande maioria das mulheres, uma conduta conservadora, pouco invasiva, parece razoável. Fatores como rastreamento citológico prévio sem suspeita de doença pré-invasiva ou invasiva e idade da mulher devem ser considerados nessa decisão, pois, nas situações



de menor risco, uma conduta conservadora também parece adequada. Na avaliação do risco de doença pré-invasiva ou invasiva, deve-se considerar que a lesão invasiva do colo do útero é claramente mais prevalente na quarta e quinta décadas de vida da mulher (entre 35 e 55 anos)¹⁰ (evidência alta), quando se justifica uma investigação mais acurada da doença.

Observa-se similaridade de recomendações de conduta frente a uma mulher com ASC-US, quando se consideram as diretrizes adotadas na França¹¹, Reino Unido¹², Austrália¹³ e Nova Zelândia¹⁴. Esses documentos recomendam a repetição da citologia entre seis e 12 meses. Na Nova Zelândia, utiliza-se o ponto de corte de 30 anos para determinar o intervalo de 12 meses para repetição da citologia em função de evidências de que o tempo médio para que o HPV não seja mais detectado é de seis a 18 meses. E como a infecção pelo HPV oncogênico é mais persistente nas mulheres com 30 anos ou mais, estas têm maior probabilidade de apresentarem lesões pré-invasivas¹⁴. O encaminhamento para a colposcopia é determinado, caso esse resultado seja mantido. Na revisão das diretrizes da Sociedade Americana de Colposcopia e Patologia Cervical (ASCCP – *American Society for Colposcopy and Cervical Pathology*), publicadas em 2013, afirma-se que a utilização do Teste de HPV oncogênico para mulheres acima de 25 anos é preferível do que a repetição da citologia. Essa mesma diretriz recomenda que o uso do teste de HPV oncogênico é aceitável nas mulheres entre 21 e 24 anos com ASC-US, mas repetir a citologia é preferível¹⁵. Nas diretrizes publicadas pela Coreia do Sul¹⁶ e pela Argentina¹⁷, ambas em 2013, o teste do HPV oncogênico também é indicado após o resultado de citologia mostrando ASC-US. Outros estudos publicados recentemente mostram que o seguimento com teste de HPV nas mulheres com citologia de ASC-US diminui o risco de não se fazer o diagnóstico de lesões mais graves nesses casos^{18,19}.

Todavia, essa proposta ainda implica em uso de tecnologia não disponível no SUS e não dispensa a citologia.

Recomendações

Diante de um resultado de exame citopatológico de ASC-US, a conduta na mulher com 30 anos ou mais será a repetição desse exame num intervalo de seis meses (A). A segunda coleta deve ser precedida, quando necessário, do tratamento de processos infecciosos e de melhora do trofismo genital, com uso prévio de estrogênio (para mulheres após a menopausa, conforme recomendado em Citologia Normal – Resultado indicando atrofia com inflamação), na unidade de atenção básica. Para as mulheres com idade inferior a 30 anos, a repetição do exame citopatológico deverá ser realizada em 12 meses (B).

Se dois exames citopatológicos subsequentes com intervalo de seis (no caso de mulheres com 30 anos ou mais) ou 12 meses (no caso de mulheres com menos de 30 anos) forem negativos, a mulher deverá retornar à rotina de rastreamento citológico trienal (B); porém, se o resultado de alguma citologia de repetição for igual ou sugestiva de lesão intraepitelial ou câncer, a mulher deverá ser encaminhada à unidade de referência para colposcopia (A).

No caso de a colposcopia mostrar achados anormais maiores (sugestivos de NIC II/III) ou suspeitos de invasão, deve-se realizar a biópsia (A). Se o resultado for de NIC II/III ou câncer, a conduta será específica para esse resultado (vide Lesão intraepitelial escamosa de alto grau e Carcinoma epidermoide invasor) (A).

Em caso de colposcopia com JEC visível e com achados anormais menores (sugestivos de NIC I), a biópsia poderá ser dispensada se a mulher tiver menos de 30 anos, história de rastreamento prévio negativo para lesão intraepitelial ou câncer e possibilidade de seguimento (B). Esse seguimento deverá ser feito na unidade de atenção básica com exames citopatológicos semestrais até dois exames consecutivos negativos, quando deverá retornar ao rastreamento trienal, ou até que surja um diagnóstico citológico diferente que direcione para outra conduta (A). No caso de mulheres com JEC não visível ou parcialmente visível, deverá ser feita a avaliação do canal endocervical (conforme Tópicos Complementares – Avaliação do canal endocervical) (B) e a conduta deverá seguir o resultado desses exames (A).



Mulheres com mais de 30 anos e achados colposc6picos anormais, com hist6ria de NIC II/III ou c6ncer ou com rastreamento pr6vio desconhecido, dever6o ser submetidas 6 bi6psia (A).

No caso de colposcopia em que a JEC n6o for completamente vis6vel e sem achados anormais, recomenda-se a avalia76o do canal endocervical (conforme T6picos Complementares – Avalia76o do canal endocervical) (B), e, caso negativa ou o escovado endocervical mantenha ASC-US, a mulher dever6 ser seguida na unidade de aten76o b6sica com novos exames citopatol6gicos a cada seis meses (nas mulheres com 30 anos ou mais) ou anual (na mulheres com menos de 30 anos) (B) at6 dois exames consecutivos negativos, quando dever6 retornar ao rastreamento trienal, ou at6 que surja um diagn6stico citol6gico diferente que direcione para outra conduta (A). Caso o escovado ou outro esp6cime endocervical tenha resultado de maior relev6ncia, a conduta ser6 a recomendada para esse novo resultado (A).

Considerando-se a baixa preval6ncia de doen7a pr6-invasiva e c6ncer nas mulheres com citologia de ASC-US, o tratamento 6 baseado t6o somente no aspecto colposc6pico (“Ver e Tratar”) 6 inaceit6vel (D).

As condutas recomendadas para as pacientes com laudo citopatol6gico de ASC-US s6o apresentadas na Figura 1.



Células escamosas atípicas de significado indeterminado, possivelmente não neoplásicas (ASC-US)

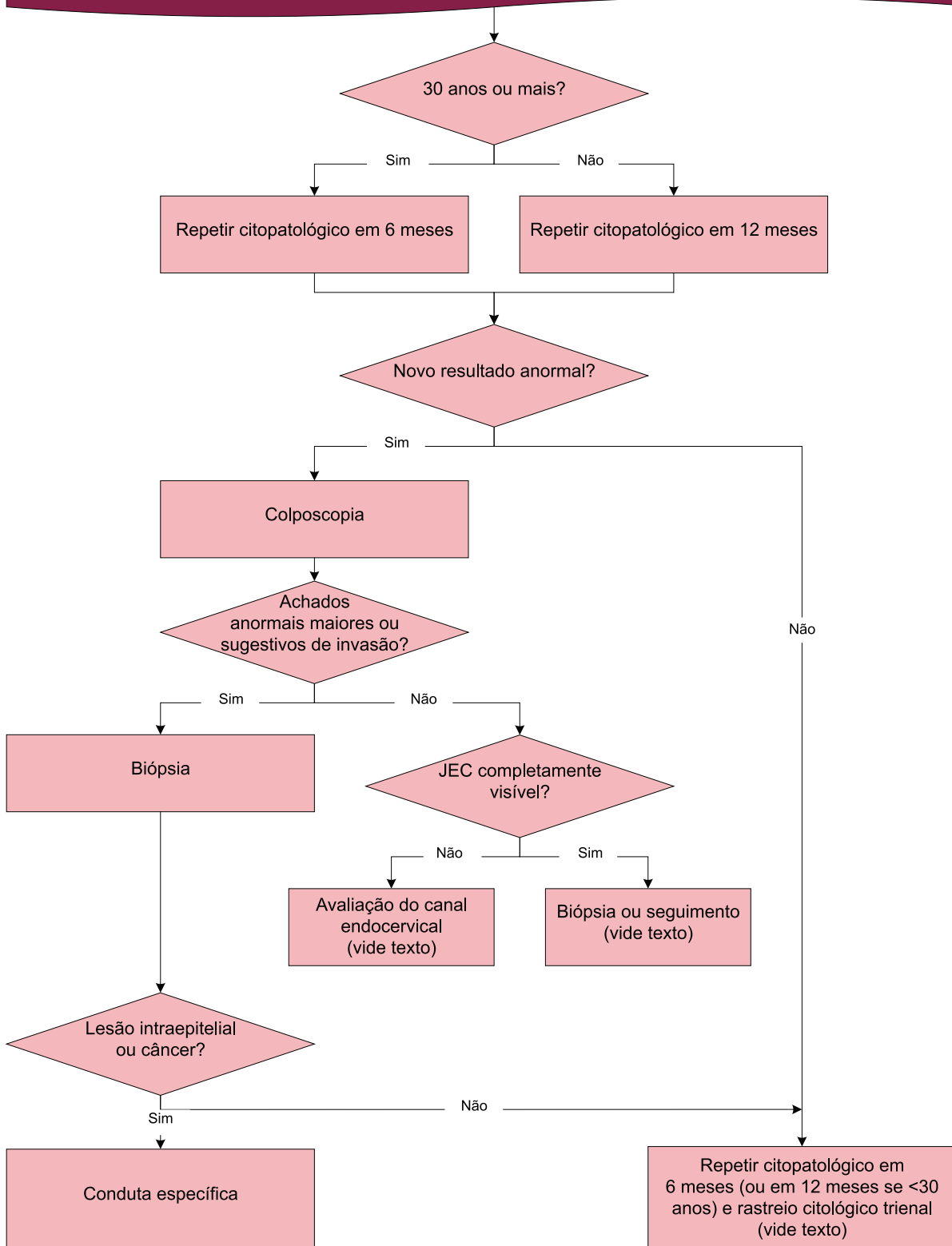


Figura 1 – Fluxograma de recomendações de conduta para mulheres com diagnóstico citopatológico de ASC-US



Situações especiais

Mulheres até 24 anos

Mulheres com idade inferior a 25 anos representam um grupo com maior incidência e prevalência de infecção por HPV, porém a maioria dessas infecções tem resolução espontânea. Saeed-Vafa et al. observaram que adolescentes com citologia de ASC-US poderiam ser acompanhadas porque só apresentaram alterações citopatológicas mais relevantes (numa frequência de 0,02%) quando atingiram idade entre 21 e 25 anos²⁰ (evidência moderada).

Apesar de essa faixa etária não ser alvo do rastreamento do câncer do colo do útero, as recomendações que seguem visam a orientar os profissionais como proceder na situação em que recebam essas mulheres com esse diagnóstico citológico.

Recomendações

Se a mulher até 24 anos tiver sido submetida ao exame citopatológico e apresentar ASC-US, a citologia deverá ser repetida em três anos (I). Caso se mantenha essa atipia, deverá manter seguimento citológico trienal (I). No caso de novo exame normal, reiniciar o rastreamento aos 25 anos (B). No caso de a citologia se manter ASC-US ou de maior gravidade, a partir dos 25 anos deverá ser encaminhada para colposcopia (B).

Gestantes

A incidência do câncer do colo do útero na gestação é rara, ocorrendo de um a 15 casos para 10 mil gestações e não superior aos demais períodos da vida da mulher²¹ (evidência moderada).

Recomendações

A conduta em caso de citologia de ASC-US não deve ser diferente na gestante (B). Na colposcopia, realizar biópsia apenas se houver suspeita de lesão invasiva (A).

Mulheres na pós-menopausa

Alterações nucleares em citologia de mulheres na pós-menopausa classificadas como ASC-US podem representar apenas atrofia. Abati et al.²² observaram que a maior parte das alterações citológicas classificadas como ASCUS poderia na verdade ser apenas alterações reativas no epitélio atrófico (evidência moderada).

Fakhreldin & Elmasry²³ demonstraram, em estudo retrospectivo, que o uso do teste de detecção do DNA para HPV por captura híbrida (DNA-HPV) pode predizer dois terços dos casos de ASC-US que podem evoluir para HSIL, porém em mulheres na pós-menopausa mostrou maior sensibilidade, especificidade e valor preditivo negativo, selecionando assim as mulheres de maior risco para encaminhar para colposcopia (evidência moderada).

Recomendações

Em mulheres na pós-menopausa ou com atrofia diagnosticada clinicamente, é recomendável o preparo com estrogênio antes da colposcopia, prescrito pelo médico na unidade básica de saúde (vide Exame citopatológico normal – Resultado indicando atrofia com inflamação) (B), antes de ser submetida à nova citologia ou colposcopia. O mesmo se aplica quando indicado o seguimento citológico (B).

Imunossuprimidas

Existem evidências de que a infecção por HPV em pacientes infectadas pelo HIV é mais persistente, o que está relacionado à carga viral de HIV mais alta (>400 HIV-1 cópias RNA/mL) ou níveis de CD4+ abaixo



de 350 células/ μL , favorecendo uma maior incidência de lesões cervicais mais graves²⁴ (evidência moderada). Duerr et al. mostraram, em estudo comparativo, que mulheres infectadas pelo HIV (principalmente aquelas com contagem de células $\text{CD4}^+ < 200$ células/ mm^3) e com diagnóstico citopatológico de ASCUS tinham maior percentual de diagnóstico de lesão intraepitelial, em menor período de tempo (12 meses), quando comparadas às não infectadas²⁵ (evidência alta). Existe consenso de que mulheres imunossuprimidas têm, em geral, maior probabilidade de apresentarem lesões pré-invasivas, motivando recomendações específicas de rastreamento^{12,26}.

Recomendações

Mulheres imunossuprimidas com esse resultado citológico devem ser encaminhadas para colposcopia já no primeiro exame alterado (B), seguindo as recomendações para as demais mulheres nessa situação (A). O seguimento citológico, quando não evidenciada lesão intraepitelial, deve ser semestral, até dois exames negativos (B). Após esse período, deve seguir a recomendação de rastreamento específico para essas mulheres (B).

Células escamosas atípicas de significado indeterminado, quando não se pode excluir lesão intraepitelial de alto grau

A prevalência desse diagnóstico citológico no Brasil foi de 0,2%, entre todos os exames realizados, e de 8,8%, considerando-se apenas os resultados alterados em 2013⁴.

Estudos revelam frequência de lesão de alto grau entre 12,2% e 68% e de câncer em torno de 1,3% a 3% nas mulheres com citologia de ASC-H²⁷⁻³¹ (evidência moderada). No único artigo original publicado no Brasil, a frequência de lesão intraepitelial escamosa de alto grau (NIC II/III) entre usuárias do SUS com esse diagnóstico citopatológico foi de 19,29%, e nenhum caso de câncer cervical foi identificado⁶ (evidência moderada).

Assim como em ASC-US, também se observa similaridade de conduta frente a uma mulher com ASC-H quando se analisam as recomendações publicadas pela França¹¹, Reino Unido¹², Austrália¹³, Nova Zelândia¹⁴, Argentina¹⁷, Estados Unidos¹⁵ e Coreia do Sul¹⁶. As diretrizes desses países recomendam o encaminhamento para a colposcopia, considerando o maior risco de presença de lesões intraepiteliais ou mesmo invasora em mulheres com diagnóstico citopatológico ASC-H.

Foi identificado um estudo retrospectivo sobre o método “Ver e Tratar” em um grupo de mulheres com diagnóstico de ASC-H. Os autores não encontraram diferença significativa nas complicações e no supertratamento de mulheres submetidas a esse método em relação ao tratamento convencional, e a adoção do método reduziu o tempo de espera para o diagnóstico e tratamento definitivo, em especial nos casos de suspeita colposcópica de HSIL ou mais grave³² (evidência moderada).

O uso do teste de DNA-HPV poderia contribuir na avaliação das mulheres com colposcopia sem achados anormais ou com achados anormais menores³³ (evidência moderada).

Recomendações

Todas as mulheres com laudo citopatológico de ASC-H devem ser encaminhadas para uma unidade de referência para colposcopia (A). Realizada a colposcopia, deve-se considerar se a JEC é visível. No caso de colposcopia com visão total da JEC (ou seja, nas ZT tipos 1 ou 2) e achados anormais maiores, deve ser realizada a biópsia (A), mas a excisão tipo 1 ou 2 são aceitáveis (I). Na presença de achados colposcópicos anormais, sem visão da JEC (ZT tipo 3), deve-se proceder à biópsia e avaliação do canal (conforme Tópicos Complementares – Avaliação do canal endocervical) e a conduta dependerá desse resultado (B). Caso seja confirmada a presença de NIC II ou mais relevante na biópsia ou material endocervical, seguir recomendação específica (A). Caso mostre NIC I ou o resultado dessa investigação for negativo, iniciar o seguimento, repetindo a citologia e a colposcopia em seis meses (B).



Nos casos em que a JEC não é visível ou parcialmente visível (ZT tipo 3) e a colposcopia não revela achados anormais, também deverá ser investigado o canal (conforme Tópicos Complementares – Avaliação do canal endocervical) (B). Se o exame desse material mantiver o mesmo resultado ou mais grave, excluída lesão vaginal, é recomendável a excisão tipo 3 para diagnóstico (A). Caso o exame desse material seja negativo, indicam-se novas citologia e colposcopia em seis meses (B). Se os novos exames, realizados em seis meses após a colposcopia forem negativos, retornar à unidade de atenção básica e repetir a citologia em seis meses (B). Caso a citologia em seis meses mantenha o mesmo diagnóstico ou mais grave, na ausência de achados colposcópicos anormais, mantida a impossibilidade de visão da JEC e excluída lesão vaginal, é recomendada a excisão tipo 3 (A). Nesses casos, se a JEC for visível, é recomendável a revisão das lâminas iniciais (B). Caso esse diagnóstico seja mantido ou mais grave, é recomendável a excisão tipo 3 (B). Caso a revisão não mantenha esse diagnóstico, seguir conduta específica (A). Caso não seja possível a revisão, uma nova citologia deve ser realizada em seis meses (C). Caso a nova citologia mostre um novo resultado alterado, seguir conduta específica (A).

As condutas recomendadas para as pacientes com laudo citopatológico de ASC-H são apresentadas na Figura 2.

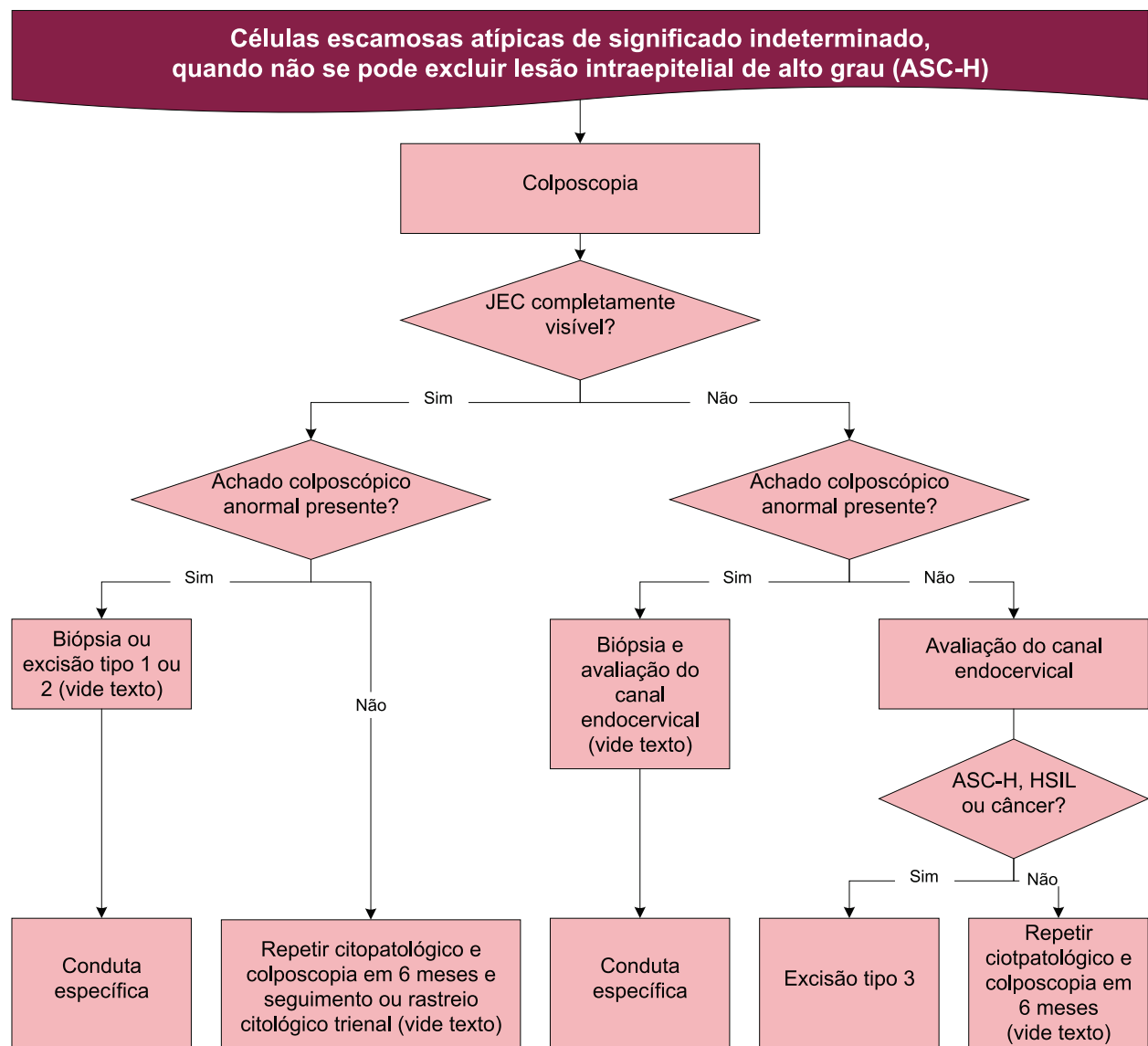


Figura 2 – Fluxograma de recomendações de conduta para mulheres com diagnóstico citopatológico de ASC-H



Situações especiais

Mulheres até 24 anos

Existem evidências de maior probabilidade de regressão das lesões pré-invasivas nessa faixa etária^{34,35} (evidência moderada), o que indica a possibilidade de uma conduta mais conservadora. Como mencionado anteriormente, apesar de essa faixa etária não ser prioridade no rastreamento do câncer do colo do útero, as recomendações que seguem visam a orientar os profissionais sobre como proceder nessa situação.

Recomendações

A conduta inicial, de encaminhamento para colposcopia, não deve ser diferente para essa faixa etária, mas achados normais ou anormais menores na colposcopia podem indicar seguimento citológico com intervalo de 12 meses (A). Nos casos de achados colposcópicos maiores, a mulher até 24 anos deve ser submetida à biópsia e, se esta for compatível com NIC II/III, deve-se seguir a recomendação específica (A). Nessas mulheres, a adoção do método “Ver e Tratar” é inaceitável (D).

Gestantes

Onuma et al.³⁶ mostraram frequência de 13% de NIC II/III em gestantes com diagnóstico citopatológico de ASC-H e, segundo esses autores, o fato de se ter maior número de células metaplásicas, pela extensa zona de transformação (ZT) formada na gravidez, poderia mimetizar esse diagnóstico (evidência moderada). Outras evidências demonstram que o tratamento da lesão pré-invasiva durante a gestação pode ser adiado com segurança até o puerpério³⁷ (evidência moderada), apontando para a possibilidade de aguardar esse período para uma conduta invasiva.

Recomendações

A conduta com a gestante com ASC-H deve ser o encaminhamento para a colposcopia e realizar biópsia apenas se houver suspeita de lesão invasiva (A). A paciente deverá ser reavaliada em 90 dias após o parto na unidade secundária, para confirmação diagnóstica e decisão terapêutica (A).

Imunossuprimidas

A prevalência de lesões pré-invasivas em mulheres imunossuprimidas é mais alta que a observada em mulheres imunocompetentes, principalmente em mulheres infectadas pelo HIV com níveis de CD4 abaixo de 200 células/mm³³⁸⁻⁴⁰ (evidência moderada). Foi encontrado apenas um artigo publicado que avalia a frequência de lesões intraepiteliais em mulheres infectadas pelo HIV com citologia de ASC-H, que pode estar sujeito a viés de seleção. Esse estudo mostra 1,9% de laudo citológico de ASC-H num grupo de mulheres acompanhadas na África do Sul, sendo que, destas, 38,5% tinham NIC II e 30,8% apresentaram NIC III. Não houve casos de lesão invasiva⁴¹ (evidência moderada).

Recomendações

A conduta com a mulher infectada pelo HIV ou com outra forma de imunossupressão não deve ser diferente das demais (B).



Mulheres na pós-menopausa

Selvaggi³¹ demonstrou maior frequência de NIC II/III em mulheres na pré-menopausa que em mulheres na pós-menopausa (mais de 55 anos: 56% *versus* 35%) com citologia de ASC-H, concluindo que, provavelmente, a atrofia da mucosa possa mimetizar essa alteração citológica.

Selvaggi sugere a utilização desse teste nessa faixa etária³¹, porém não existem estudos de custo-efetividade que demonstrem a vantagem do uso do teste do DNA-HPV frente ao seguimento com o exame citopatológico.

Recomendações

Em pacientes no climatério ou com atrofia diagnosticada clinicamente, é recomendável o preparo com estrogênio antes da colposcopia, prescrito pelo médico na unidade básica de saúde (vide Exame citopatológico normal – Resultado indicando atrofia com inflamação) (B). O mesmo se aplica quando indicado o seguimento citológico (B).



Referências

1. NATIONAL CANCER INSTITUTE. The 1988 Bethesda system for reporting cervical/vaginal cytological diagnosis: National Cancer Institute Workshop. **JAMA**, v. 262, n. 7, p. 931-934, 1989.
2. SOLOMON, D. et al. The 2001 Bethesda system: terminology for reporting results of cervical cytology. **JAMA**, v. 287, n. 16, p. 2114-2119, 2002.
3. INSTITUTO NACIONAL DE CÂNCER JOSÉ ALENCAR GOMES DA SILVA. **Nomenclatura brasileira para laudos citopatológicos cervicais**. 3. ed. Rio de Janeiro: INCA, 2012. 23 p.
4. BRASIL. Ministério da Saúde. Departamento de Informática do SUS. **Sistema de Informação do Câncer do Colo do Útero (SISCOLO)**. Disponível em: <<http://www2.datasus.gov.br/DATASUS/index.php?area=060303>>. Acesso em: 03 jan. 2014.
5. AMERICAN COLLEGE OF OBSTETRICIANS AND GYNECOLOGISTS. ACOG practice bulletin n. 99: management of abnormal cervical cytology and histology. **Obstetrics and Gynecology**, v. 112, n. 6, p. 1419-1444, 2008.
6. CYTRYN, A. et al. 2009. Prevalence of cervical intraepithelial neoplasia grades II/III and cervical cancer in patients with cytological diagnosis of atypical squamous cells when high-grade intraepithelial lesions (ASC-H) cannot be ruled out. **São Paulo Medical Journal**, v. 127, n. 5, p. 283-287, 2009.
7. PITY, I. S.; SHAMDEEN, M. Y.; WAIS, S. A. Follow up of atypical squamous cell pap smears in Iraqi women. **Asian Pacific Journal of Cancer Prevention**, v. 13, n. 7, p. 3455-3460, 2012.
8. SONG, J. S.; HWANG, I.; GONG, G. Outcome of “Atypical Squamous Cells” in cervical, cytology: follow-up assessment by loop electrical excision procedure. **Korean Journal of Pathology**, v. 46, n. 4, p. 359-364, 2012.
9. AMERICAN SOCIETY OF CYTOPATHOLOGY. **NCI Bethesda System**. Disponível em: <<http://nih.techriver.net/index.php>>. Acesso em: 03 jan. 2014.
10. SCHIFFMAN, M. et al. Human papillomavirus and cervical cancer. **Lancet**, v. 370, n. 9590, p. 890-907, 2007.
11. AGENCE NATIONALE D'ACCREDITATION ET D'ÉVALUATION EN SANTÉ (France). **Clinical Practice Guidelines: management of a patient with an abnormal cervical smear**. 2002. Disponível em: <http://www.has-sante.fr/portail/jcms/c_267841/abnormal-cervical-smear-2002-update-guidelinespdf>. Acesso em: 03 jan. 2014.
12. UNITED KINGDOM. Public Health England. **NHS Cancer screening programme: colposcopy and programme management**. 3th. ed. London: Crown, 2016. Disponível em: <https://www.gov.uk/government/uploads/system/uploads/attachment_data/file/515817/NHSCSP_colposcopy_management.pdf>. Acesso em: 03 jan. 2016.
13. NATIONAL HEALTH AND MEDICAL RESEARCH COUNCIL (Austrália). **Screening to prevent cervical cancer: guidelines for the management of asymptomatic women with screen detected abnormalities**. Canberra: Biotext Pty, 2005. Disponível em: <<https://www.nhmrc.gov.au/guidelines-publications/wh39>>. Acesso em: 03 jan. 2014.
14. NEW ZEALAND. Ministry of Health. National Screening Unit. National Cervical Screening Programme. **Guidelines for cervical screening in New Zealand: incorporating the management of women with abnormal cervical smears**. Wellington: National Screening Unit, 2008. Disponível em: <<http://www.health.govt.nz/system/files/documents/publications/cervical-screening-guidelines-aug08.pdf>>. Acesso em: 03 jan. 2014.



15. MASSAD, L. S. et al. 2012 updated consensus guidelines for the management of abnormal cervical cancer screening tests and cancer precursors. **Obstetrics and Gynecology**, v. 21, n. 4, p. 829-846, 2013.
16. LEE, J. K. et al. Practice guidelines for the early detection of cervical cancer in Korea: Korean Society of Gynecologic Oncology and the Korean Society for Cytopathology 2012 edition. **Journal of Gynecologic Oncology**, v. 24, n. 2, p. 186-203, 2013.
17. MINISTERIO DE SALUD (Argentina). **Prevención del cáncer cérvico-uterino en el marco de la incorporación de la prueba de VPH**. 2013. Disponível em: <http://www.msal.gob.ar/inc/images/stories/downloads/publicaciones/equipo_medico/Cancer_Cervico_Uterino/Guia_para_la_utilizacin_de_la_prueba_de_VPH.pdf>. Acesso em: 04 out. 2013.
18. NISHIMURA, M. *et al.* Clinical significance of atypical squamous cells of undetermined significance among patients undergoing cervical conization. **Asian Pacific Journal of Cancer Prevention**, v. 16, n. 18, p. 8145-8147, 2015.
19. SANGHOON, L. et al. Clinical significance of HPV DNA cotesting in Korean women with ASCUS or ASC-H. **Diagnostic Cytopathology**, v. 42, n. 12, p. 1058-1062, 2014.
20. SAEED-VAFA, D.; HUANG, Y.; MANUCHA, V. Should cervical cancer screening begin at age 21 for everyone? analisis in high-risk, low-income, african american/hispanic young-adult population. **Diagnostic Cytopathology**, v. 42, n. 3, p. 205-212, 2014.
21. BOND, S. Caring for women with abnormal Papanicolaou tests during pregnancy. **Journal of Midwifery Women's Health**, v. 54, n. 3, p. 201-210, 2009.
22. ABATI, A.; JAFFURS, W.; WILDER, A. M. Squamous atypia in the atrophic cervical vaginal smear. **Cancer Cytopathology**, v. 84, n. 4, p. 218-225, 1998.
23. FAKHRELDIN, M.; ELMASRY, K. Improving the performance of reflex Human Papilloma Virus (HPV) testing in triaging women with atypical squamous cells of undetermined significance (ASCUS): a retrospective study in a tertiary hospital in United Arab Emirates (UAE). **Vaccine**, v. 34, n. 6, p. 823-830, 2016.
24. KANG, M.; CU-UVIN, S. Association of HIV viral load and CD4 cell count with human papillomavirus detection and clearance in HIV-infected women initiating highly active antiretroviral therapy. **HIV Medicine**, v. 13, n. 6, p. 372-378, 2012.
25. DUERR, A. et al. Effect of HIV infection on atypical squamous cells of undetermined significance. **Clinical Infectious Diseases**, v. 42, n. 6, 855-861, 2006.
26. UNITED STATES OF AMERICA. Centers for Disease Control and Prevention. **Guidelines for treatment of sexually transmitted diseases**. 2010. Disponível em: <<http://www.cdc.gov/std/treatment/2010/cc-screening.htm>>. Acesso em: 19 ago. 2014.
27. ALLI, P.M.; ALI, S. Z. Atypical squamous cells of undetermined significance-rule out high-grade squamous intraepithelial lesion: cytopathologic characteristics and clinical correlates. **Diagnostic Cytopathology**, v. 28, n. 6, p. 308-312, 2003.
28. LOURO, A. P. et al. Atypical squamous cells, cannot exclude high-grade squamous intraepithelial lesion: a follow-up study of conventional and liquid-based preparations in a high-risk population. **American Journal of Clinical Pathology**, v. 120, n. 3, p. 392-397, 2003.
29. DUNCAN, L. D.; JACOB, S. V. Atypical squamous cells, cannot exclude a high-grade squamous intraepithelial lesion: the practice experience of a hospital-based reference laboratory with this new Bethesda system diagnostic category. **Diagnostic Cytopathology**, v. 32, n. 4, p. 243-246, 2004.
30. SIMSIR, A. et al. Effect of Bethesda 2001 on reporting of atypical squamous cells (ASC) with special emphasis on atypical squamous cells-cannot rule out high grade (ASC-H). **Diagnostic Cytopathology**, v. 34, n. 1, p. 62-66, 2006.



31. SELVAGGI, S. M. Reporting of atypical squamous cells, cannot exclude a high-grade squamous intraepithelial lesion (ASC-H) on cervical samples: is it significant? **Diagnostic Citopathology**, v. 29, n. 1, p. 38-41, 2003.
32. KIETPEERAKOOL, C. et al. Feasibility of the 'see and treat' approach in management of women with 'atypical squamous cell, cannot exclude high-grade squamous intraepithelial lesion' smears. **Journal of Obstetrics and Gynaecology Research**, v. 35, n. 3, p. 507-513, 2009.
33. BANDYOPADHYAY, S. et al. 2008. Adjunctive human papillomavirus DNA testing is a useful option in some clinical settings for disease risk assessment and triage of females with ASC-H Papanicolaou test results. **Archives of Pathology & Laboratory Medicine**, v. 132, n. 2, p. 1874-1881, 2008.
34. MOSCICKY, A. B. Management of adolescents with abnormal cytology and histology. **Obstetrics and Gynecology Clinics in North America**, v. 35, n. 4, p. 633-643, 2008.
35. MCALLUM, B. et al. Is the treatment of CIN 2 always necessary in women under 25 years old? **American Journal of Obstetrics and Gynecology**, v. 205, n. 5, p. 1-7, 2011.
36. ONUMA, K. et al. Clinical implications of the diagnosis "atypical squamous cells, cannot exclude high-grade squamous intraepithelial lesions" in pregnant women. **Cancer**, v. 108, n. 5, p. 282-287, 2006.
37. PATTON, A. L. et al. Atypical squamous cells, cannot exclude a high-grade intraepithelial lesion and its clinical significance in postmenopausal, pregnant, postpartum, and contraceptive-use patients. **Cancer**, v. 114, n. 6, p. 481-488, 2008.
38. SWANEPOEL, P. J. et al. Cervical squamous intraepithelial lesions and associated cervical infections in an HIV-positive population in Rural Mpumalanga, South Africa. **Cytopathology**, v. 24, n. 4, p. 264-271, 2013.
39. BLITZ, S. et al. Evaluation of HIV and highly active antiretroviral therapy on the natural history of human papillomavirus infection and cervical cytopathologic findings in HIV-positive and high-risk HIV-negative women. **Journal of Infectious Diseases**, v. 208, n. 3, p. 454-462, 2013.
40. FIRNHABER, C. et al. Association between cervical dysplasia and human papillomavirus in HIV seropositive women from Johannesburg South Africa. **Cancer Causes & Control**, v. 21, n. 3, p. 433-443, 2010.
41. MICHELOW, P. et al. Atypical squamous cells, cannot exclude high grade squamous intraepithelial (ASC-H) in HIV-positive women. **Cytojournal**, v. 7, n. 8, p. 1-6, 2010.



Células glandulares atípicas

Células glandulares atípicas de significado indeterminado, possivelmente não neoplásicas ou células glandulares atípicas de significado indeterminado quando não se pode excluir lesão intraepitelial de alto grau

A prevalência desses diagnósticos citológicos no Brasil, em 2013, foi de 0,13%, entre todos os exames realizados, e de 4,7%, considerando-se apenas os resultados alterados¹. Buscando-se a prevalência desses diagnósticos em outros países, verificou-se que, na Bélgica, células glandulares atípicas de significado indeterminado (AGC) são diagnosticadas em 0,1% das citologias². Em outras publicações, esses valores oscilam entre 0,08% e 0,81%³.

Apesar da baixa prevalência de AGC e da variabilidade dos estudos, esse diagnóstico se torna relevante pela possibilidade de tratar-se de neoplasia intraepitelial escamosa, AIS, adenocarcinoma invasor do colo uterino, adenocarcinoma do endométrio e, mais raramente, neoplasia extrauterina, além de outras derivações mullerianas⁴ (evidência moderada). Achados de benignidades, como hiperplasia microglandular, adenose vaginal, pólipos endometriais, endocervicais, quadros inflamatórios, endometriose, efeitos radiogênicos, gestação, uso prolongado de progestágenos, artefatos da própria escovação, metaplasia tubária, uso do DIU e alterações reativas (após conização, cauterizações ou biópsias) também podem ser responsáveis por essas atipias celulares^{5,6} (evidência moderada).

A Nomenclatura Brasileira para Laudos Cervicais estabeleceu as categorias diagnósticas de células glandulares atípicas de significado indeterminado possivelmente não neoplásicas e células glandulares atípicas de significado indeterminado em que não se pode excluir lesão intraepitelial de alto grau. Também definiu que, sempre que possível, deve-se mencionar a provável origem da atipia, seja endocervical, endometrial ou sem outras especificações (SOE), quando houver dificuldade em especificar o sítio de origem das células atípicas⁷.

Tendo em vista a denominação atipias em células glandulares de significado indeterminado levar à frequente conotação de benignidade, principalmente ao ser comparada às atipias escamosas de significado indeterminado, na revisão do Sistema Bethesda, em 2001, foi retirada a especificação “de significado indeterminado” e estabelecido o termo atipias em células glandulares, objetivando assim evitar condutas aquém das requeridas para essa categoria e aumentar a sensibilidade para as neoplasias glandulares^{8,9}. A classificação em possivelmente não neoplásicas ou em que não se pode excluir lesão intraepitelial de alto grau foi estabelecida na elaboração da nomenclatura brasileira para laudos cervicais, em 2006, e deve ser utilizada por extenso⁷.

Considera-se a categoria atipias em células glandulares de alto risco, pois a ela encontra-se uma associação com NIC II/III ou câncer em 15% a 56% dos casos, sendo as NIC mais comuns em pacientes com menos de 40 anos e as neoplasias invasivas mais frequentes em pacientes acima dessa idade¹⁰⁻¹² (evidência moderada). Essa grande variabilidade pode ser devida, em parte, à baixa reprodutibilidade desse diagnóstico citológico com níveis de concordância pobres intraobservadores^{11,13,14} (evidência alta).

Prejudica o diagnóstico das lesões glandulares, durante a colposcopia, a dificuldade de acesso ao canal endocervical e a possibilidade de ausência de achados colposcópicos anormais em epitélio glandular, bem como a possibilidade de existirem lesões multifocais¹⁵ (evidência moderada). Os achados anormais também podem estar presentes na ZT à semelhança do observado na doença escamosa^{16,17} (evidência moderada).



Um aspecto clinicamente relevante é que as patologias endometriais, possivelmente encontradas em pacientes com esse diagnóstico citológico, são mais frequentes em mulheres com mais de 35 anos e, naquelas mais jovens, com sangramento uterino anormal, anovulação crônica e obesidade, o que aponta para a necessidade de investigação endometrial nessas situações¹⁸ (evidência moderada). Células endometriais atípicas devem ser sempre consideradas anormais, independente da idade ou *status* menstrual⁵. Schnatz et al. recomendam que, na presença de células endometriais atípicas, o exame do endométrio deve ser feito em primeiro lugar¹⁹ (evidência moderada).

Doença invasiva ou pré-invasiva, escamosa ou glandular, mostraram associação com a presença de DNA-HPV oncogênico²⁰ (evidência alta); porém, a probabilidade de presença de lesão intraepitelial pode chegar a apenas 40% dos casos quando presentes tipos oncogênicos de HPV e a 4% quando um desses tipos de HPV está ausente²¹ (evidência alta).

Recomendações de condutas diferentes para AGC, possivelmente não neoplásicas e para aquelas em que não se pode excluir lesão intraepitelial de alto grau, parecem não se justificar até o momento, considerando que não há evidência de efetividade em alguma conduta inicial específica.

Recomendações

Pacientes com diagnóstico citológico de AGC devem ser encaminhadas para colposcopia (A). À colposcopia, deve ser realizada nova coleta de material para citologia com especial atenção para o canal cervical (A). Concomitantemente, é recomendável a avaliação endometrial com ultrassonografia transvaginal (USTV) em pacientes acima de 35 anos e, caso anormal, estudo anatomopatológico do endométrio (A). Abaixo dessa idade, a investigação endometrial deverá ser realizada se presente sangramento uterino anormal ou se a citologia sugerir origem endometrial (A). A investigação da cavidade endometrial será prioritária em relação à investigação da ectocérvice e canal endocervical sempre que mencionada a possível origem endometrial dessas células atípicas (A).

A investigação de doença extrauterina também estará indicada nos casos em que persistir o diagnóstico de AGC e se, ao final da investigação, não tiver sido possível concluir o diagnóstico de doença uterina (canal endocervical e cavidade endometrial), independentemente da idade da mulher (I).

Durante a colposcopia, se encontradas alterações, quaisquer que sejam, deve ser realizada a biópsia (A). Caso o exame histopatológico do material dessa biópsia seja compatível com AIS ou câncer, seguir recomendações específicas (vide adiante) (A). No caso de diagnóstico de NIC II/III, deve-se buscar excluir doença glandular simultânea, considerando o diagnóstico da citologia do material obtido no momento da colposcopia e outros exames solicitados para avaliação do endométrio ou de outros órgãos pélvicos (A).

Na persistência de AGC na citologia, após o fim das investigações no colo e corpo uterinos, além de órgãos adjacentes, sem evidência de doença, as mulheres devem ser mantidas em seguimento citológico e colposcópico semestral até a exclusão de doença pré-invasiva ou invasiva (I).

Se a nova citologia sugerir doença escamosa ou for negativa, seguir recomendação específica (A). Nos casos biopsiados, considerar o diagnóstico obtido e confrontar com o da nova citologia, definindo a conduta a seguir em função do resultado mais relevante (A).

Se a citologia do material obtido no mesmo momento da colposcopia for negativa, a mulher deverá ser seguida com citologia semestral na unidade secundária. Após dois anos com exames semestrais normais, a paciente deve retornar ao rastreamento trienal (B).

Quando indicada a excisão tipo 3, deve-se preferir uma técnica que produza um espécime íntegro e adequado para avaliação histopatológica (A).

As condutas recomendadas para as pacientes com laudo citopatológico de AGC são apresentadas na Figura 3.

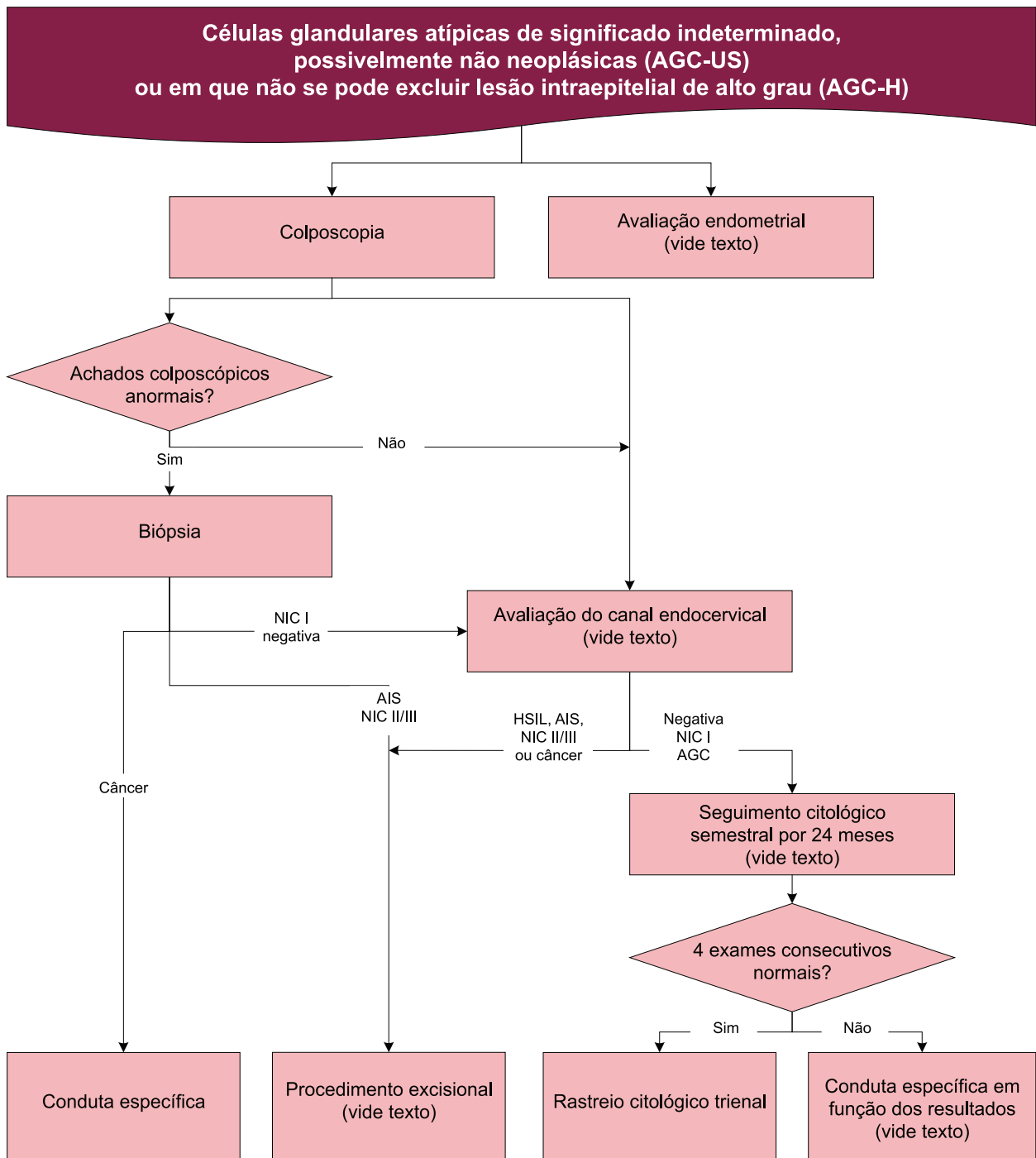


Figura 3 – Fluxograma de recomendações de conduta para mulheres com diagnóstico citopatológico de AGC



Situações especiais

Mulheres até 24 anos, na pós-menopausa e imunossuprimidas

Mulheres até 24 anos, na pós-menopausa e imunossuprimidas devem ser investigadas da mesma forma que as demais mulheres (I).

Gestantes

Devem ser investigadas da mesma maneira, exceto pelo estudo endometrial, que não é factível (D). A biópsia do colo do útero deverá ser realizada apenas na suspeita de doença invasiva (A).



Referências

1. BRASIL. Ministério da Saúde. Departamento de Informática do SUS. **Sistema de Informação do Câncer do Colo do Útero (SISCOLO)**. Disponível em: <[http://w3_datasus.gov.br/siscam/index.php](http://w3.datasus.gov.br/siscam/index.php)>. Acesso em: 01 out. 2014.
2. ARBYN, M. et al. Cytological screening for cervical cancer in the province of Limburg, Belgium. **European Journal of Cancer Prevention**, v. 20, n. 1, p. 18-24, 2011.
3. CAMPANER, A. B. et al. Células glandulares atípicas em esfregaços cervicovaginais: significância e aspectos atuais. **Jornal Brasileiro de Patologia e Medicina Laboratorial**, v. 43, n. 1, p. 37-43, 2007.
4. JOHNSON, J. E.; RAHEMTULLA, A. Endocervical glandular neoplasia and its mimics in ThinPrep Pap tests: a descriptive study. **Acta Cytologica**, v. 43, n. 3, p. 369-375, 1999.
5. DEMAY, R. M. **The Pap Test: exfoliative gynecologic cytology**. Chicago: ASCP Press, 2005. 500 p.
6. KUMAR, N. *et al.* Diverse glandular pathologies coexist with high-grade squamous intraepithelial lesion in cyto-histological review of atypical glandular cells on ThinPrep specimens. **Cytopathology**, v. 20, n. 6, p. 351-358, 2009.
7. INSTITUTO NACIONAL DE CÂNCER JOSÉ ALENCAR GOMES DA SILVA. **Nomenclatura brasileira para laudos citopatológicos cervicais**. 3. ed. Rio de Janeiro: INCA, 2012. 23 p.
8. APGAR, B. S.; ZOSCHNICK, L.; WRIGHT, T. C. The 2001 Bethesda System terminology. **American Family Physician**, v. 68, n. 10, p. 1992-1998, 2003.
9. MORIARTY, A. T.; WILBUR, D. Those gland problems in cervical cytology: faith or fact? Observations from the Bethesda 2001 terminology conference. **Diagnostic Cytopathology**, v. 28, n. 4, p. 171-174, 2003.
10. DUNTON, C. J. Management of atypical glandular cells and adenocarcinoma in situ. **Obstetrics and Gynecology Clinics of North America**, v. 35, n. 4, p. 623-632, 2008.
11. CHHIENG, D. C. et al. Clinical implications of atypical glandular cells of undetermined significance, favor endometrial origin. **Cancer**, v. 93, n. 6, p. 351-356, 2001.
12. CHENG, W. F. et al. Risk of gynaecological malignancies in cytologically atypical glandular cells: follow-up study of a nationwide screening population. **BJOG**, v. 118, n. 1, p. 34-41, 2011.
13. CANGIARELLA, J. F.; CHHIENG, D. C. Atypical glandular cells: an update. **Diagnostic Cytopathology**, v. 29, n. 5, p. 271-279, 2003.
14. GUTMAN, G. Clinical evaluation of atypical glandular cells of undetermined significance upon cervical cytologic examination in Israeli Jewish women. **British Journal of Cancer**, v. 90, n. 11, p. 2194-2196, 2004.
15. CULLIMORE, J. The management of atypical intraepithelial glandular lesions. In: PRENDIVILLE, W. et al. **Colposcopy: management options**. Philadelphia: Saunders, 2003. p. 165-170.
16. BERTRAND, M.; LICKRISH, G. M.; COLGAN, T. J. The anatomic distribution of cervical adenocarcinoma in situ: implications for treatment. **American Journal of Obstetrics and Gynecology**, v. 157, n. 1, p. 21-25, 1987.
17. MONSONEGO, J. **Infecções e doenças genitais causadas por HPV: diagnóstico e tratamento**. Rio de Janeiro: Revinter, 2009. 560 p.
18. IRAM, S.; MUSONDA, P.; EWIES, A. A. Premenopausal bleeding: when should the endometrium be investigated? A retrospective non-comparative study of 3006 women. **European Journal of Obstetrics, Gynecology, and Reproductive Biology**, v. 148, n. 1, p. 86-89, 2010.



19. SCHORGE, J. O. *et al.* ThinPrep detection of cervical and endometrial adenocarcinoma: a retrospective cohort study. **Cancer**, v. 96, n. 6, p. 338-343, 2002.
20. LONGATTO-FILHO, A.; ERZEN, M.; BRANCA, M. Human papillomavirus testing as an optional screening tool in low-resource settings of Latin America: experience from the Latin American Screening study. **International Journal Gynecological Cancer**, v. 16, n. 3, p. 955-962, 2006.
21. ZEFERINO, L. C. *et al.* Value of HPV-DNA test in women with cytological diagnosis of atypical glandular cells (AGC). **European Journal of Obstetrics, Gynecology, and Reproductive Biology**, v. 159, n. 1, p. 160-164, 2011.



Células atípicas de origem indefinida, possivelmente não neoplásicas ou células atípicas de origem indefinida, quando não se pode afastar lesão de alto grau

A categoria origem indefinida foi introduzida na Nomenclatura Brasileira de Laudos Cervicais destinada àquelas situações em que não se pode estabelecer com clareza a origem da célula atípica. A permanência dessa categoria na Nomenclatura Brasileira é importante para contemplar os casos que apresentam dificuldade na diferenciação segura entre uma lesão escamosa presente no interior de glândulas e uma lesão glandular^c. Além dessas condições, podem estar presentes outras neoplasias, primárias ou metastáticas¹.

Essa categoria tem baixa prevalência no Brasil. Segundo dados do Siscolo, foram registrados em 0,43% dos exames alterados e em 0,012% de todos os exames realizados em 2013².

Na investigação de mulheres com diagnóstico de células atípicas de origem indefinida, resultados dos exames citopatológicos subsequentes definindo a natureza das atípias (escamosa ou glandular) devem direcionar a conduta seguinte. Acredita-se que a grande dificuldade em definir a origem celular ocorre nas lesões adenoescamosas, na presença das células de reserva e nos casos de adenocarcinoma de endométrio, com representação de células do istmo ou quando a lesão atinge o colo.

Recomendações

Mulheres com o diagnóstico citológico de células atípicas de origem indefinida devem ser encaminhadas para a unidade secundária para investigação (A). É recomendável a avaliação dos demais órgãos pélvicos com exame de imagem (B), e a avaliação endometrial é recomendada em pacientes acima de 35 anos (A). Abaixo dessa idade, a investigação endometrial deverá ser realizada se presente sangramento uterino anormal ou se a citologia sugerir origem endometrial (A). Na presença de células endometriais atípicas, a investigação de doença endometrial deve ser priorizada (A).

Na unidade secundária, sempre que possível, deve-se solicitar a revisão da lâmina e ser coletada uma nova amostra para citologia no momento da realização da colposcopia (B). Quando possível, as amostras devem ser examinadas em conjunto para melhor avaliação (I). Nos casos em que a revisão ou nova citologia definir a origem da alteração, a conduta será de acordo com o novo resultado (B).

Quando na investigação for detectada doença endometrial por USTV ou histeroscopia, esta deverá ser tratada antes de nova coleta de material para citologia (B).

Em caso de colposcopia com JEC visível ou não, com achados sugestivos de lesão intraepitelial ou câncer, realizar biópsia (A). Caso não existam achados colposcópicos anormais ou o diagnóstico histopatológico da biópsia seja negativo ou compatível com NIC I, uma nova citologia deverá ser obtida em seis meses na unidade secundária e a mulher deverá retornar à unidade básica após duas citologias negativas semestrais seguidas (B). Se o diagnóstico histopatológico for NIC II ou mais grave, seguir recomendação específica (A).

As condutas recomendadas para as pacientes com laudo citopatológico de células atípicas de origem indefinida são apresentadas na Figura 4.

^c A revisão do Sistema Bethesda, realizada em 2014, eliminou essa categoria. Como a Nomenclatura Brasileira para Laudos Citopatológicos ainda a mantém, essa categoria diagnóstica foi mantida nesta versão.



Situações especiais

Mulheres até 24 anos, gestantes e imunossuprimidas

A conduta em caso de mulheres imunossuprimidas ou até 24 anos com citologia de células atípicas de origem indefinida não é diferente das demais.

As gestantes devem ser investigadas da mesma maneira, exceto pelo estudo endometrial, que não é factível (D). A biópsia do colo do útero nessas mulheres deverá ser realizada apenas na suspeita de doença invasiva (A).

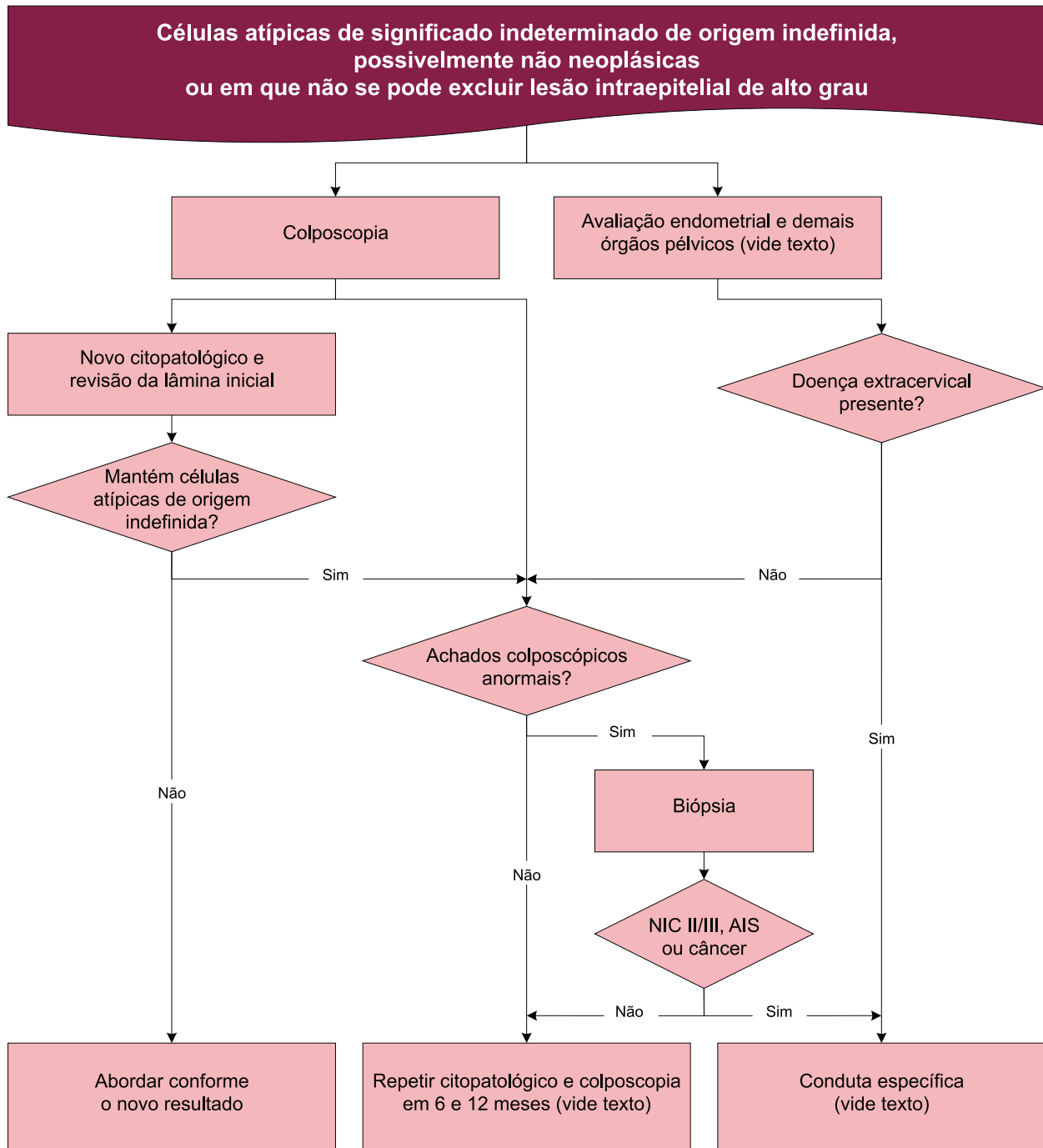


Figura 4 – Fluxograma de recomendações de conduta para mulheres com diagnóstico citopatológico de células atípicas de origem indefinida



Referências

1. DEMAY, R. M. **The Pap Test**: exfoliative gynecologic cytology. Chicago: ASCP Press, 2005.
2. BRASIL. Ministério da Saúde. Departamento de Informática do SUS. **Sistema de Informação do Câncer do Colo do Útero (SISCOLO)**. Disponível em: <<http://w3.datasus.gov.br/siscam/index.php>>. Acesso em: 01 out. 2014.





Lesão intraepitelial escamosa de baixo grau

A prevalência de LSIL^d foi de 0,8% de todos os exames citopatológicos realizados no Brasil, em 2013. Considerando-se apenas os exames anormais, a prevalência de LSIL foi de 27,6%, representando o segundo diagnóstico citopatológico mais frequente e demandando investigação ou acompanhamento adicionais, precedida apenas pela categoria ASC-US¹.

A LSIL representa a manifestação citológica da infecção causada pelo HPV, altamente prevalente e com potencial de regressão frequente, especialmente em mulheres com menos de 30 anos². Os estudos que buscam estabelecer o risco de progressão e a probabilidade de regressão de atipias citológicas sofrem de várias limitações, relacionadas ao tamanho amostral e ao teste diagnóstico; pois, se baseado na citologia, têm limitações de acurácia e, se baseado em biópsia, esta pode mudar a história natural da doença. Uma metanálise de estudos publicados após 1970 estimou que 47,4% das LSIL regredem após 24 meses; mas, mais importante, apenas 0,2% das mulheres com esse diagnóstico citológico evoluem para o carcinoma invasor³ (evidência alta).

A reprodutibilidade interobservadores do diagnóstico citopatológico de LSIL é considerada moderada ($kappa$ 0,46, IC 95%: 0,44-0,48)⁴ (evidência alta), o que pode justificar a existência de lesões mais graves entre mulheres com diagnóstico de LSIL. A prevalência de lesões pré-invasivas (NIC II/III) ou câncer relatada na literatura após exame citopatológico compatível com LSIL é de 21,3% (IC 95%: 17,7%-24,9%)⁵ (evidência alta), o que aponta para a possibilidade de subdiagnóstico do exame citopatológico. De fato, novos exames citopatológicos realizados durante o recrutamento do ASCUS-LSIL *Triage Study* (ALTS) em mulheres com diagnóstico de ASCUS e LSIL que apresentaram NIC III no seguimento demonstraram que a maioria dessas lesões já existia previamente e não correspondiam à evolução de lesões menos graves⁶ (evidência alta). Estudos transversais realizados no Brasil mostraram prevalência de NIC II ou lesões mais graves após exame citopatológico compatível com LSIL, entre 7,2% e 21,6%⁷⁻⁹ (evidência baixa a moderada).

As recomendações preconizadas internacionalmente para a conduta inicial de pacientes com diagnóstico citopatológico de LSIL variam entre o encaminhamento imediato para a colposcopia, a repetição da citologia em intervalos variáveis, com encaminhamento para colposcopia, caso o resultado subsequente mantenha LSIL ou apresente outras atipias, e a realização do teste de detecção de DNA-HPV, com encaminhamento para colposcopia caso o resultado seja positivo¹⁰⁻²².

O encaminhamento imediato para colposcopia como conduta inicial de pacientes com diagnóstico citológico de LSIL é apoiado no argumento de que há, nesses casos, a possibilidade da presença de lesões mais graves. Contudo, essa conduta desconsidera a história natural da infecção pelo HPV, que embasa o adiamento da investigação, evitando o sobrediagnóstico ou sobretratamento induzido pela abordagem de lesões que tendem à regressão espontânea.

O comportamento benigno desse grau de alteração associado ao risco de ocorrência de efeitos adversos psíquicos²²⁻²⁴ (evidência moderada) e físicos, como hemorragia, infecção e desfechos obstétricos significativos^{25,26} (evidência alta), relacionados a procedimentos diagnósticos e terapêuticos, tem levado a recomendações mais conservadoras.

^d Do inglês *Low-grade Squamous Intraepithelial Lesion*. Também é utilizada a sigla LIEBG.



Contudo, evidências obtidas em um grande ensaio clínico, conduzido nos Estados Unidos, sobre a melhor conduta em mulheres com diagnóstico citopatológico de LSIL ou ASCUS sugerem que tanto o encaminhamento imediato para colposcopia como o seguimento citológico são condutas aceitáveis nessa situação²⁷ (evidência alta).

Em mulheres com LSIL e teste de DNA-HPV positivo para tipos oncogênicos, o risco em cinco anos para detecção de NIC II ou lesões mais graves e NIC III ou lesões mais graves é significativamente maior do que em mulheres com LSIL e DNA-HPV negativo²⁸ (evidência alta). Porém, a aplicação de testes de detecção de DNA-HPV para a triagem de mulheres com LSIL para a colposcopia apresenta sensibilidade significativamente maior, mas especificidade significativamente menor, em comparação à citologia de repetição²⁹ (evidência alta). A baixa especificidade dos testes de DNA-HPV é decorrente de sua alta positividade em mulheres com LSIL (76,9%)⁵ (evidência alta), o que determinaria o encaminhamento da maioria das mulheres para colposcopia, comprometendo a efetividade dessa estratégia.

Entretanto, a positividade dos testes de DNA-HPV é dependente da prevalência da infecção pelo HPV, que por sua vez é dependente da idade. Estudos mais recentes demonstraram que vários testes de detecção de HPV apresentam especificidade crescente com o aumento da idade, além de alta sensibilidade, para detecção de NIC II ou lesões mais graves em mulheres com LSIL^{30,31} (evidência alta). Assim, as evidências científicas atuais sugerem que os testes de detecção de DNA-HPV podem ser úteis para a triagem de mulheres com LSIL com mais idade, contudo, em decorrência da falta de dados estratificados por idade, não é possível atualmente definir com segurança um ponto de corte em função dessa característica³².

Dados de ensaio clínico randomizado realizado no Reino Unido demonstraram que, em mulheres com diagnóstico citopatológico de LSIL ou ASCUS submetidas à colposcopia, a realização de biópsias dirigidas oferece o melhor equilíbrio entre benefícios e danos, com encaminhamento para tratamento as mulheres com diagnóstico de NIC II/III e para controle citológico aquelas com diagnóstico de NIC I. O tratamento imediato por meio de exérese da zona de transformação (EZT) resultou em sobretratamento (60% de diagnóstico de NIC I ou ausência de NIC) e mais efeitos adversos, não devendo ser recomendado³³ (evidência alta).

O diagnóstico histopatológico de NIC I representa a manifestação histológica da infecção causada pelo HPV. No entanto, as implicações clínicas desse diagnóstico não são bem compreendidas, pois há poucos estudos prospectivos investigando o risco subsequente de lesões pré-invasivas (NIC II/III) ou câncer. Dados do estudo ALTS apontaram, após diagnóstico histopatológico de NIC I, incidência cumulativa em dois anos de NIC III de 10,3% (IC 95%: 7,9%-13,0%)³⁴ (evidência alta). Outro estudo encontrou 12% de NIC II ou lesões mais graves em mulheres com NIC I seguidas por três anos³⁵ (evidência alta).

Um ensaio clínico envolvendo mulheres brasileiras e canadenses demonstrou que o seguimento citopatológico e colposcópico de mulheres com NIC I comprovada por biópsia por 18 meses não era clinicamente inferior ao tratamento excisional na detecção de NIC II/III ou mais grave³⁶ (evidência alta). Quando indicado, o tratamento da NIC I pode ser ablativo ou excisional, pois foi demonstrado que ambos os métodos são eficazes para o tratamento de NIC³⁷ (evidência alta). Não foram encontradas na literatura evidências da melhor forma de seguimento após tratamento de NIC I.

Recomendações

Mulheres com diagnóstico citopatológico de LSIL devem repetir o exame citopatológico em seis meses na unidade de atenção básica (A). Processos infecciosos ou atrofia genital identificados devem ser tratados antes da nova coleta (A). Se a citologia de repetição for negativa em dois exames consecutivos, a paciente deve retornar à rotina de rastreamento citológico trienal na unidade de atenção básica (A). Se uma das citologias subsequentes no período de um ano for positiva, encaminhar à unidade de referência para colposcopia (A).



À colposcopia, se presentes achados anormais no colo do útero, deve-se realizar a biópsia (A). Presente NIC II/III ou câncer, deve-se seguir conduta específica (A). Caso presente NIC I, a paciente deverá ser mantida em seguimento citológico (A). Quando presentes achados anormais menores, a biópsia poderá ser dispensada, considerando-se outros fatores como idade menor do que 30 anos, rastreamento prévio negativo e ausência de história de doença cervical pré-invasiva (NIC II/III) (B). As pacientes não submetidas à biópsia devem ser seguidas com citologia em 12 meses até dois exames seguidos negativos (B), seguindo-se conduta específica a partir dos resultados subsequentes (A). Considerando-se a alta possibilidade de sobretratamento e efeitos adversos, o método “Ver e Tratar” é inaceitável nas mulheres com citologia de LSIL (D).

Na ausência de achados colposcópicos anormais no colo e na vagina, é recomendado repetir a citologia (A). A nova citologia deverá ser realizada a cada seis meses em mulheres com mais de 30 anos ou anualmente, nas mulheres até 30 anos (A). Caso o exame citopatológico seja negativo em dois exames seguidos, a mulher deve retornar à rotina de rastreamento citológico trienal (A). Mantido o diagnóstico citopatológico de LSIL, a mulher deverá ser mantida em seguimento citológico até que os exames retornem à normalidade (A). Caso, nesse seguimento, seja obtido um diagnóstico mais relevante (ASC-H, HSIL, AGC ou câncer), a conduta deverá ser definida em função do novo resultado (A). Na persistência de LSIL por 24 meses, a mulher deve ser reencaminhada para colposcopia (B).

Na persistência de NIC I por 24 meses, a manutenção do seguimento ou o tratamento são aceitáveis, sendo recomendada a individualização considerando a idade, paridade e preferências da paciente (C). Se a opção for pelo tratamento, nos casos de JEC visível e a menos de um centímetro no canal (ZT tipo 1 ou 2), pode-se optar por métodos destrutivos (eletrocauterização, criocauterização ou laserterapia) ou excisão tipo 1 ou 2 (A). Quando a decisão for tratar e a ZT for tipo 2 (com JEC além do primeiro centímetro do canal) ou 3, a indicação de um procedimento excisional (excisão tipos 2 ou 3) deve ser criteriosamente avaliada frente ao risco obstétrico (B).

As condutas recomendadas para as pacientes com laudo citopatológico de LSIL são apresentadas na Figura 5.

Lesão intraepitelial de baixo grau (LSIL) em mulheres com 25 anos ou mais

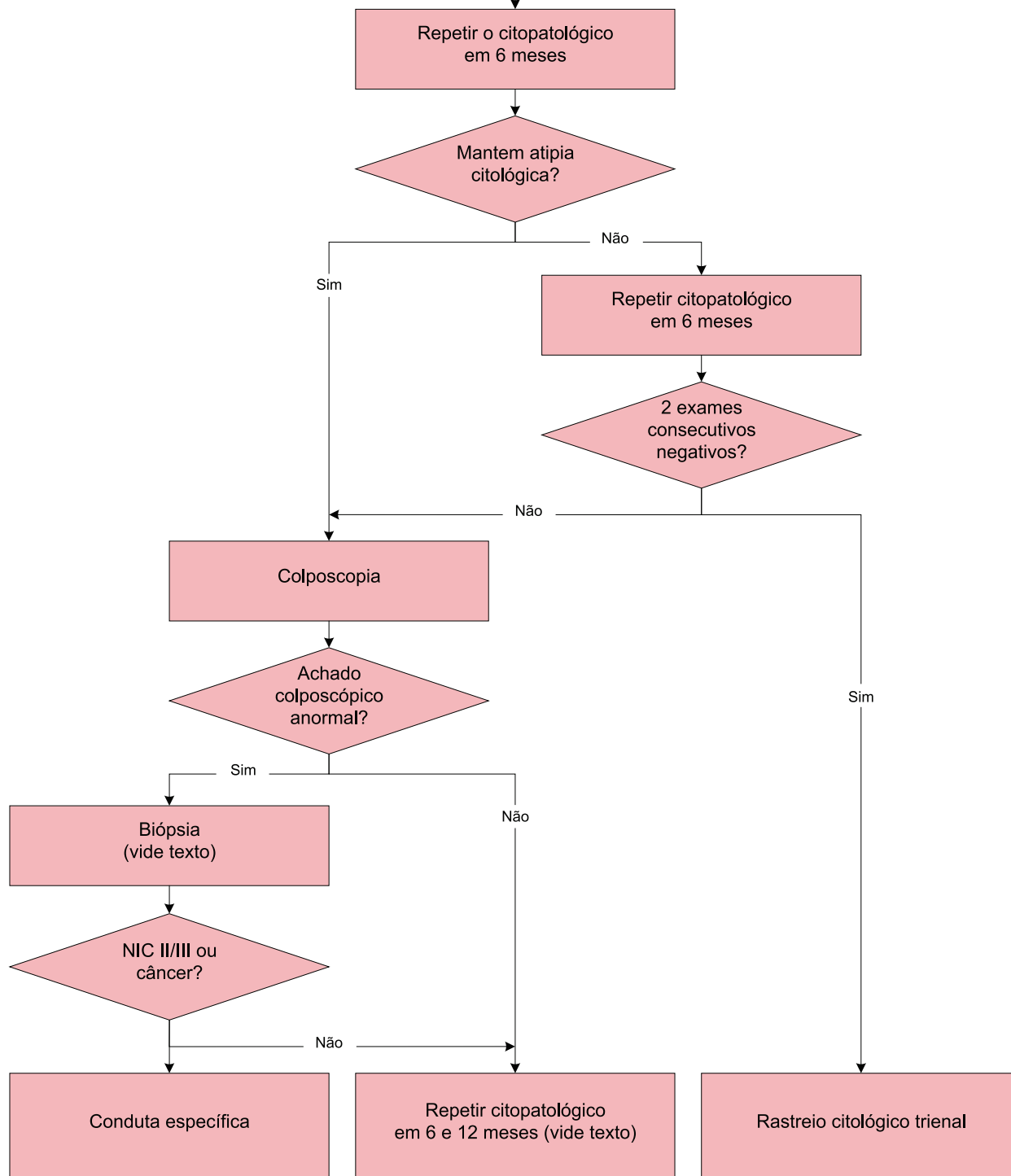


Figura 5 – Fluxograma de recomendações de conduta para mulheres com 25 anos ou mais e diagnóstico citopatológico de LSIL



Situações especiais

Mulheres até 24 anos

Nessa faixa etária, existem evidências de maior incidência, maior probabilidade de regressão de LSIL e raridade de lesões invasivas, o que vem norteando recomendações de conduta mais conservadora^{20,22,38}. Nesse grupo de pacientes, foi observada regressão de LSIL em 60% dos casos num período de 12 meses e de até 92% em três anos³⁸ (evidência alta). Tal fato, aliado a possíveis danos decorrentes da investigação e tratamento de lesões intraepiteliais, demonstra que a conduta deve ser expectante e menos invasiva.

A alta prevalência de infecção pelo HPV em adolescentes exclui a utilização de testes de detecção de DNA-HPV na prática assistencial. Cerca de 90% das infecções por HPV na adolescência são transitórias, e o HPV não é mais detectado em até dois anos^{38,39} (evidência alta). Recomendações internacionais têm sido modificadas no sentido de evitar tratamentos desnecessários^{20,22}.

Apesar de as mulheres até essa idade não fazerem parte da faixa etária para o rastreamento do câncer do colo do útero, as recomendações a seguir pretendem orientar os profissionais a como lidar com essa situação.

Recomendações

Mulheres até 24 anos, caso tenham sido submetidas ao exame citopatológico e apresentem alterações citológicas compatíveis com LSIL, devem repetir a citologia em três anos (I). Caso se mantenha essa atipia, deverão manter seguimento citológico trienal (I). No caso de novo exame normal, reiniciar rastreamento aos 25 anos (B). A qualquer momento, caso apresentem citologia com alterações mais graves, deverão ser encaminhadas para colposcopia (A).

Frente ao diagnóstico histológico de NIC I, o tratamento deve ser evitado e mantido o seguimento citológico trienal até que completem os 25 anos (A). A partir dessa idade, devem ser conduzidas como as demais mulheres (A). Métodos excisionais não estão indicados antes dos 25 anos (D).

As condutas recomendadas para as pacientes até 24 anos com laudo citopatológico de LSIL são apresentadas na Figura 6.

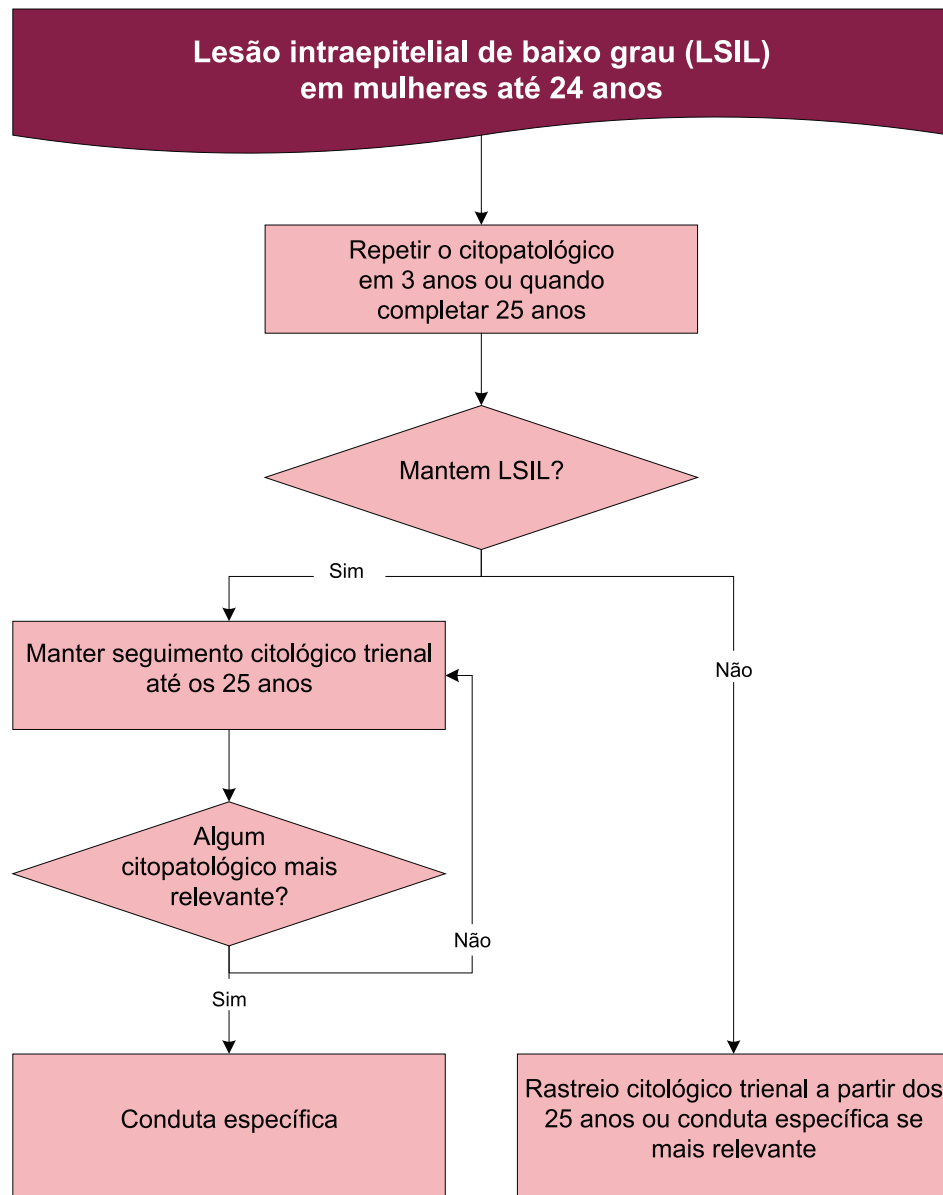


Figura 6 – Fluxograma de recomendações de conduta para mulheres até 24 anos com diagnóstico citopatológico de LSIL

Gestantes

As alterações fisiológicas que ocorrem durante a gestação podem dificultar a interpretação dos achados, requerendo maior experiência por parte dos colposcopistas. Os achados colposcópicos anormais durante a gestação tendem a ser classificados como maiores e a presença de decíduose pode levar a sobrediagnóstico e sobretratamento^{15,40,41} (evidência alta). Considerando suas limitações durante a gestação, especialistas na área recomendam que colposcopia não deva ser realizada durante a gestação de mulher com LSIL^{21,39,42}.

Recomendações

Qualquer abordagem diagnóstica deve ser feita após três meses do parto (A).



Mulheres na pós-menopausa

Essas mulheres, em razão da deficiência de estrogênio, apresentam alterações celulares no colo uterino e vagina, podendo acarretar resultados falso-positivos da citologia. A terapia por meio de estrogênio tópico melhora a qualidade desse exame³⁹ (evidência alta).

Recomendações

Mulheres na pós-menopausa com diagnóstico citopatológico de LSIL devem ser conduzidas como as demais mulheres, mas a segunda coleta deve ser precedida de tratamento da colpíte atrófica, quando presente (B) (vide Exame citopatológico normal – Resultado indicando atrofia com inflamação).

Imunossuprimidas

As evidências de maior prevalência de lesões precursoras e câncer nessas mulheres têm levado a recomendações de que, diante de qualquer anormalidade citológica, mulheres imunossuprimidas devem ser encaminhadas imediatamente para colposcopia^{12-14,16-18,22,43}.

Recomendações

Mulheres imunossuprimidas, como as infectadas pelo HIV, em situação de imunocomprometimento ou em uso de imunossupressores, devem ser encaminhadas para colposcopia após o primeiro exame citopatológico mostrando LSIL (A).

Quando indicado o tratamento, deve ser excisional (A). O seguimento pós-tratamento deve ser citológico anual (A) e poderá incluir e colposcopia a critério do serviço (I).



Referências

1. BRASIL. Ministério da Saúde. Departamento de Informática do SUS. **Sistema de Informação do Câncer do Colo do Útero (SISCOLO)**. Disponível em: <<http://w3.datasus.gov.br/siscam/index.php>>. Acesso em: 01 out. 2014.
2. INTERNATIONAL AGENCY OF RESEARCH ON CANCER; WORKING GROUP ON THE EVALUATION OF CARCINOGENIC RISKS TO HUMANS. Human papillomaviruses. **IARC Monographs on the Evaluation of Carcinogenic Risks to Human**, v. 90, p. 1-636, 2007.
3. MELNIKOW, J. *et al.* Natural history of cervical squamous intraepithelial lesions: a meta-analysis. **Obstetrics Gynecology**, v. 92, n. 4 part. 2, p. 727-735, 1998.
4. STOLER, M. H.; SCHIFFMAN, M. Atypical squamous cells of undetermined significance-low-grade squamous intraepithelial lesion triage study (ALTS) group: interobserver reproducibility of cervical cytologic and histologic interpretations: realistic estimates from the ASCUS-LSIL Triage Study. **JAMA**, v. 285, n. 11, p. 1500-1505, 2001.
5. ARBYN, M. *et al.* Evidence regarding human papillomavirus19 testing in secondary prevention of cervical cancer. **Vaccine**, v. 30, suppl. 5, p. 88-99, 2012.
6. CASTLE, P. E. *et al.* A descriptive analysis of prevalent vs incident cervical intraepithelial neoplasia grade 3 following minor cytologic abnormalities. **American Journal of Clinical Pathology**, v. 138, n. 2, p. 241-246, 2012.
7. SANTOS, A. L. F. *et al.* Resultados histológicos e detecção do HPV em mulheres com células escamosas atípicas de significado indeterminado e lesão escamosa intra-epitelial de baixo grau na colpocitologia oncológica. **Revista Brasileira de Ginecologia & Obstetrícia**, v. 26, n. 6, p. 457-462, 2004.
8. SOUZAS, C. A. S. **Avaliação dos procedimentos diagnósticos da lesão intra-epitelial escamosa de baixo grau do colo uterino frente a conduta expectante preconizada**. 2008. 210 f. Dissertação (Mestrado em Tocoginecologia) - Faculdade de Ciências Médicas da Universidade Estadual de Campinas, Campinas, 2008.
9. KATZ, L. M. C. *et al.* Is it necessary to repeat cervical cytology at the time of a colposcopy? **Revista Brasileira de Saúde Maternal Infantil Recife**, v. 12, n. 3, p. 319-326, 2012.
10. INSTITUTO NACIONAL DEL CÁNCER (Argentina). **Prevención del Cáncer Cérvico-uterino: guía para la utilización de la prueba de VPH**. Disponível em: <http://www.msal.gov.ar/inc/images/stories/downloads/publicaciones/equipo_medico/Cancer_Cervico_Uterino/Recomendaciones_para_el_tamizaje.pdf>. Acesso em: 25 jan. 2014.
11. SOUTH AFRICA. **National guideline for cervical cancer screening programme**. Disponível em: <<http://www.kznhealth.gov.za/cervicalcancer.pdf>>. Acesso em: 05 out. 2014.
12. AGENCE NATIONALE D'ACCREDITATION ET D'ÉVALUATION EN SANTÉ (France). **Clinical practice guidelines: management of a patient with an abnormal cervical smear**. Saint-Denis: ANAES, 2002. Disponível em: <http://www.has-sante.fr/portail/jcms/c_267841/abnormalcervical-smear-2002-update-guidelinespdf>. Acesso em: 25 jan. 2014.
13. NATIONAL HEALTH AND MEDICAL RESEARCH COUNCIL (Australia). **Screening to prevent cervical cancer: guidelines for the management of asymptomatic women with screen detected abnormalities**. Canberra: Biotext Pty, 2005. Disponível em: <<http://www.nhmrc.gov.au/PUBLICATIONS/synopses/wh39syn.htm>>. Acesso em: 25 jan. 2014.
14. HONG KONG COLLEGE OF OBSTETRICIANS AND GYNAECOLOGISTS. **Guidelines on the management of abnormal cervical cytology**. Hong Kong, 2008. Disponível em: <<http://hkcog.obg.cuhk>>.



- edu.hk/docs/college_guidelines/Abnormal_Cervical_Cytology_revised_November_2008.pdf>. Acesso em: 25 jan. 2014.
15. JORDAN, J. et al. European guidelines for quality assurance in cervical cancer screening: recommendations for clinical management of abnormal cervical cytology, part 1. **Cytopathology**, v. 19, n. 6, p. 342-354, 2008.
16. NEW ZEALAND. Ministry of Health. National Screening Unit. **Guidelines for cervical screening in New Zealand**. Wellington, 2008. Disponível em: <<http://www.moh.govt.nz/moh.nsf/indexmh/guidelines-for-cervical-screening-in-nz-ct08>>. Acesso em: 25 jan. 2014.
17. IRELAND. National Cancer Screening Service. **Guidelines for quality assurance in cervical screening**. 2nd ed. Dublin: National Cancer Screening Service, [200-?]. Disponível em: <http://www.cervicalcheck.ie/_fileupload/Publications/Final.pdf>. Acesso em: 05 out. 2014.
18. UNITED KINGDOM NATIONAL HEALTH SERVICE. **Cervical screening: programme overview**. 2005. Disponível em: <<https://www.gov.uk/guidance/cervical-screening-programme-overview#hpv-triage>>. Acesso em: 06 mar. 2016.
19. NETHERLANDS. Health Council of the Netherlands. **Population screening for cervical cancer**. The Hague: Health Council of the Netherlands, 2011. Disponível em: <http://www.gezondheidsraad.nl/sites/default/files/201107E_PopulationSCC_0.pdf>. Acesso em: 05 out. 2014.
20. BENTLEY, J. Colposcopic management of abnormal cervical cytology and histology. **International Journal of Obstetrics Gynecological Cancer**, v. 34, n. 12, p. 188-1202. 2012.
21. LEE, J. K. *et al.* Practice guidelines for the early detection of cervical cancer in Korea: Korean Society of Gynecologic Oncology and the Korean Society for Cytopathology 2012 edition. **Journal of Gynecologic Oncology**, v. 24, n. 2, p. 186-203, 2013.
22. MASSAD, L. S. *et al.* 2012 updated consensus guidelines for the management of abnormal cervical cancer screening tests and cancer precursors. **Obstetrics Gynecology**, v. 121, n. 4, p. 829-846, 2013.
23. ROGSTAD, K. E. The psychological impact of abnormal cytology and colposcopy. **BJOG**, v. 109, n. 4, p. 364-368, 2002.
24. GRAY, N. M. *et al.* Psychological effects of a low-grade abnormal cervical smear test result: anxiety and associated factors. **British Journal of Cancer**, v. 94, n. 9, p. 1253-1262, 2006.
25. ARBYN, M. *et al.* Perinatal mortality and other severe adverse pregnancy outcomes associated with treatment of cervical intraepithelial neoplasia: meta-analysis. **British Medical Journal**, v. 337, p. 1284, 2008.
26. BRUINSMA, F. J.; QUINN, M. A. The risk of preterm birth following treatment for precancerous changes in the cervix: a systematic review and meta-analysis. **British Journal of Obstetrics & Gynecologic**, v. 118, n. 9, p. 1031-1041, 2011.
27. ASCUS-LSIL TRIAGE STUDY GROUP. A randomized trial on the management of low-grade squamous intraepithelial lesion cytology interpretations. **American Journal of Obstetrics and Gynecology**, v. 188, n. 6, p. 1393-1400, 2003.
28. KATKI, H. A. *et al.* Five-year risks of CIN 2+ and CIN 3+ among women with HPV-positive and HPV-negative LSIL Pap results. **Journal of Lower Genital Tract Disease**, v. 17, n. 5, p. S43-S49, 2013.
29. ARBYN, M. *et al.* Human papillomavirus testing versus repeat cytology for triage of minor cytological cervical lesions. **Cochrane Database Systematic Reviews**, v.28, 2013.
30. BUDAL, E. B. *et al.* HPV DNA testing improves CIN2+ risk stratification and detection of CIN2+ in delayed triage of ASCUS and LSIL. A population-based follow-up study from Western Norway. **Cancer Medical**, v. 3, n. 1, p. 182-190, 2014.



31. CUZICK, J. *et al.* Human papillomavirus testing for triage of women with low-grade squamous intraepithelial lesions. **International Journal of Cancer**, v. 132, n. 4, p. 959-966, 2013.
32. CORRÊA, F. M.; RUSSOMANO, F. B.; OLIVEIRA, C. A. Colposcopic triage methods for detecting cervical intraepithelial neoplasia grade 3 after cytopathological diagnosis of low-grade squamous intraepithelial lesion: a systematic review on diagnostic tests. **São Paulo Medical Journal**, v. 130, n. 1, p. 44-52, 2012.
33. TOMBOLA GROUP. Biopsy and selective recall compared with immediate large loop excision in management of women with low grade abnormal cervical cytology referred for colposcopy: multicentre randomised controlled trial. **British Medical Journal**, v. 339, b2548, p. 1-12, 2009.
34. CASTLE, P. E. *et al.* The clinical meaning of a cervical intraepithelial neoplasia grade 1 biopsy. **Obstetrics and Gynecology**, v. 118, n. 6, p. 1222-1229, 2011.
35. GURUMURTHY, M. *et al.* Postcolposcopy management of women with histologically proven CIN 1: results from TOMBOLA. **Journal of Lower Genital Tract Diseases**, v. 18, n. 3, p. 203-209, 2014.
36. ELIT, L. *et al.* Expectant management versus immediate treatment for low-grade cervical intraepithelial neoplasia: a randomized trial in Canada and Brazil. **Cancer**, v. 117, n. 7, p. 1438-1445, 2011.
37. MARTIN-HIRSCH, P. P. *et al.* Surgery for cervical intraepithelial neoplasia. **Cochrane Database of Systematic Reviews**, 2013.
38. MOSCICKI, A. B.; COX, T. C. Practice Improvement in Cervical Screening and Management (PICSM): Symposium on Management of Cervical Abnormalities in Adolescents and Young Women. **Journal of Lower Genital Tract Diseases**, v. 14, n. 1, p. 73-80, 2010.
39. BOARDMAN, L. A.; KENNEDY, C. M. Management of atypical squamous cells, low-grade squamous intraepithelial lesions, and cervical intraepithelial neoplasia 1. **Obstetrics and Gynecology Clinics of North America**, v. 35, n. 4, p. 599-614, 2008.
40. AMANT, F. *et al.* Gynecologic cancers in pregnancy: guidelines of an international consensus meeting. **International Journal of Gynecological Cancer**, v. 19, suppl. 1, S1-12, 2009.
41. HAN, S.N. *et al.* Cervical cancer in pregnant women: treat, wait or interrupt? Assessment of current clinical guidelines, innovations and controversies. **Therapeutic Advances in Medical Oncology**, v. 5, n. 4, p. 211-219, 2013.
42. APGAR, B. *et al.* Update on ASCCP consensus guidelines for abnormal cervical screening tests and cervical histology. **American Family Physician**, v. 80, n. 2, p.147-155, 2009.
43. AMERICAN COLLEGE OF OBSTETRICIANS AND GYNECOLOGISTS. ACOG practice bulletin n. 117: gynecologic care for women with human immunodeficiency virus. **Obstetrics and Gynecology**, v. 116, n. 6, p. 1492-1509, 2010.



Lesão intraepitelial escamosa de alto grau

A prevalência desse diagnóstico citopatológico no Brasil foi de 0,26% de todos os exames realizados e de 9,1% de todos os exames alterados em 2013¹. Cerca de 70% a 75% das mulheres com laudo citopatológico de HSIL apresentam confirmação histopatológica desse grau de doença e em 1% a 2%, de carcinoma invasor²⁻⁴ (evidência moderada). Dados da literatura evidenciam a necessidade de tratamento das lesões pré-invasivas para impedir sua progressão para o câncer⁵ (evidência alta). Os métodos de escolha para a abordagem dessas lesões têm sido os excisionais; pois, além de permitirem diagnosticar os casos de invasão não detectados pela citologia ou pela colposcopia, servem de tratamento quando a lesão é intraepitelial⁶⁻⁸.

No Brasil, o tratamento excisional ambulatorial é chamado de exérese da zona de transformação – EZT, (em inglês LLETZ – *Large loop excision of the transformation zone* ou LEEP – *Loop electrosurgical excision procedure*), realizado sob visão colposcópica e anestesia local. Está indicado para doença ectocervical ou quando a JEC não ultrapassa o primeiro centímetro do canal endocervical⁹.

A partir da nova Nomenclatura Colposcópica da *International Federation of Colposcopy and Cervical Pathology* (IFCPC) – Rio de Janeiro 2011¹⁰, os procedimentos excisionais passaram a ser denominados excisões dos tipos 1, 2 ou 3, na dependência da profundidade de tecido que é determinada pelo tipo de ZT, tipos 1, 2 ou 3, conforme descrito em Tópicos Complementares – Tipos de excisão.

A prática considerada mais efetiva é conhecida como “Ver e Tratar”. Nesse caso, o tratamento é ambulatorial e pode ser feito na primeira consulta. Isso reduz o tempo entre a captação e o tratamento dessas mulheres, podendo garantir menos perdas no seguimento^{11,12} (evidência moderada). Esse método foi considerado viável e com boa aceitabilidade, quando comparado à conduta com biópsia prévia^{6,13,14} (evidências moderadas).

Uma preocupação com a adoção desse método é o sobretratamento. Quando realizada em mulheres com diagnóstico citológico de HSIL, colposcopia adequada evidenciando achados anormais maiores, JEC visível e no máximo até o primeiro centímetro do canal endocervical (ZT tipo 1 ou 2), lesão restrita ao colo e ausência de suspeita de invasão ou doença glandular⁶ têm reduzido o risco de histologia negativa⁷. Respeitando esses critérios, Monteiro et al., em um estudo brasileiro, obtiveram percentual de diagnósticos negativos muito baixos (2%) e de NIC I em menos de 10%¹² (evidência moderada). Da mesma forma, Bosgraaf et al., em grande estudo na Holanda, encontraram 4,5% de NIC I ou histologia negativa em 1.677 mulheres entre 1980 e 2010¹⁴ (evidência alta).

Usando esses mesmos critérios de seleção de mulheres para o “Ver e Tratar”, Sadan et al. obtiveram diagnósticos histopatológicos negativos de 8% e de NIC I em 20% dos casos¹¹ (evidência moderada). Outro estudo brasileiro menciona percentuais de histologia negativa ou com NIC I em torno de 20%, mas esse percentual desconsidera os achados colposcópicos¹⁵ (evidência moderada).

Essa discrepância de proporção de histologias negativas quando se utiliza o “Ver e Tratar” está coerente com a variabilidade de desempenho da citologia e da colposcopia, exames reconhecidamente dependentes do examinador. Assim, onde a citologia tem bom desempenho e a colposcopia é realizada por profissional experiente, tem-se baixa probabilidade de histologia negativa. Onde isso não está garantido, pode-se ter um percentual inaceitável de histologias negativas.

Outra questão refere-se ao risco de lesão intraepitelial cervical de alto grau entre mulheres com colposcopia sem achados anormais e JEC não visível ou parcialmente visível (ZT tipo 3). Nessa situação,



a lesão pode estar no canal endocervical ou na vagina, mas também pode representar um resultado falso-positivo. Massad et al.¹⁶ realizaram estudo com 169 mulheres submetidas à conização eletrocirúrgica e encontraram 5 (3%) com diagnóstico histopatológico de câncer, 72 (43%) de NIC II/III e 73 (43,5%) de NIC I. Em 19 (11,5%) mulheres, não foi evidenciada doença (evidência moderada).

Em um estudo no Rio de Janeiro, com mulheres nessa mesma situação, os autores encontraram 33,8% NIC II/III e 4,6% de câncer. Os demais casos apresentaram NIC I (26,1%), displasia glandular (1,5%) e ausência de doença (33,8%), denotando sobretratamento¹⁷ (evidência moderada).

Recomendações

As mulheres que apresentarem laudo citopatológico de HSIL deverão ser encaminhadas à unidade de referência para realização de colposcopia (A). A repetição da citologia é inaceitável como conduta inicial (D). Quando a colposcopia mostrar-se inadequada devido a processos inflamatórios ou qualquer outra situação que inviabilize a sua realização, esta deverá ser realizada assim que possível (A).

Na presença de achados anormais maiores, JEC visível (ZT tipos 1 ou 2), lesão restrita ao colo e ausente suspeita de invasão ou doença glandular, deverá ser realizado o “Ver e Tratar”, ou seja, a excisão tipo 1 ou 2, de acordo com o tipo da ZT (conforme Tópicos Complementares – Tipos de excisão) (A). Em locais em que não esteja garantida a qualidade da citologia ou quando o colposcopista não se sentir seguro quanto à relevância dos achados, a biópsia é aceitável (B).

Quando a abordagem “Ver e Tratar” não for possível devido a processo inflamatório ou outras contraindicações temporárias, esta deverá ser realizada logo após a sua correção (A). Nos casos em que esse método estiver indicado, a biópsia de colo não é recomendada (D).

Na colposcopia com JEC não visível ou parcialmente visível (ZT tipo 3) e achados anormais maiores, deverá ser realizada excisão tipo 3 (A). Em mulheres jovens, todos os esforços para tentar expor a JEC devem ser empreendidos (A) (vide Tópicos Complementares – Tornando a JEC visível).

Na colposcopia com JEC visível e achados anormais menores, realizar biópsia (A). Quando o resultado da biópsia for compatível com NIC II/III, realizar excisão tipo 1 ou 2 conforme o tipo de ZT (A). Se a biópsia for negativa ou apresentar diagnóstico de NIC I, deve-se repetir a citologia e a colposcopia em seis meses a contar do dia da realização da biópsia (B) e adotar conduta específica de acordo com o novo laudo citopatológico (A).

Na colposcopia com JEC não visível ou parcialmente visível e achados anormais menores, a biópsia será opcional (I) e o canal deverá ser investigado (A) (conforme Tópicos Complementares – Avaliação do canal endocervical). A ausência de lesão vaginal deve ser assegurada (A). Caso a avaliação do canal endocervical mantenha a suspeita de lesão pré-invasiva ou invasiva realizar excisão tipo 3 (A). Caso negativo ou LSIL/NIC I, repetir a citologia e colposcopia em seis meses (B).

Na colposcopia com achados sugestivos de invasão, realizar biópsia (A). Caso o diagnóstico histopatológico seja de doença invasiva ou microinvasiva, a paciente deverá ser conduzida conforme recomendação específica (vide capítulo Carcinoma epidermoide invasor) (A). Caso a biópsia apresente resultado diferente, realizar excisão conforme o tipo de ZT (A).

À colposcopia sem achados colposcópicos anormais, independente da visão da JEC, a ausência de lesão vaginal deve ser assegurada (A). Se possível, solicitar revisão de lâmina, de preferência por outro profissional (B).

Nos casos em que a revisão de lâmina for possível, o seu resultado deverá substituir o resultado anterior (A).

Mantido o diagnóstico de HSIL, sem achados anormais, se a JEC não for visível ou parcialmente visível (ZT tipo 3), deve-se investigar o canal (conforme Tópicos Complementares – Avaliação do canal



endocervical) (A). Caso a avaliação do canal endocervical mantenha a suspeita de lesão pré-invasiva ou invasiva realizar excisão tipo 3 (A). Se o resultado dessa investigação for negativo ou LSIL/NIC I, repetir a citologia e colposcopia em seis meses (B). Caso a JEC seja visível uma nova citologia deverá ser realizada em seis meses (B).

Ainda nos casos sem achados anormais, se a citologia realizada em seis meses apresentar o mesmo resultado (HSIL), assegurada inexistência de lesão vaginal, deve-se realizar procedimento excisional de acordo com o tipo de ZT (A). Caso o resultado da citologia de seis meses seja negativo (normal) deve-se manter controle citológico semestral na unidade secundária (A). Após dois exames negativos, a mulher poderá retornar ao rastreamento trienal (A). A colposcopia poderá ser adicionada durante esse seguimento para rever a impressão inicial (I). A informação de que se trata de uma amostra para seguimento de citologia anterior positiva deve ser registrada nos pedidos de exame (A).

Um resumo dessas recomendações encontra-se na Figura 7.

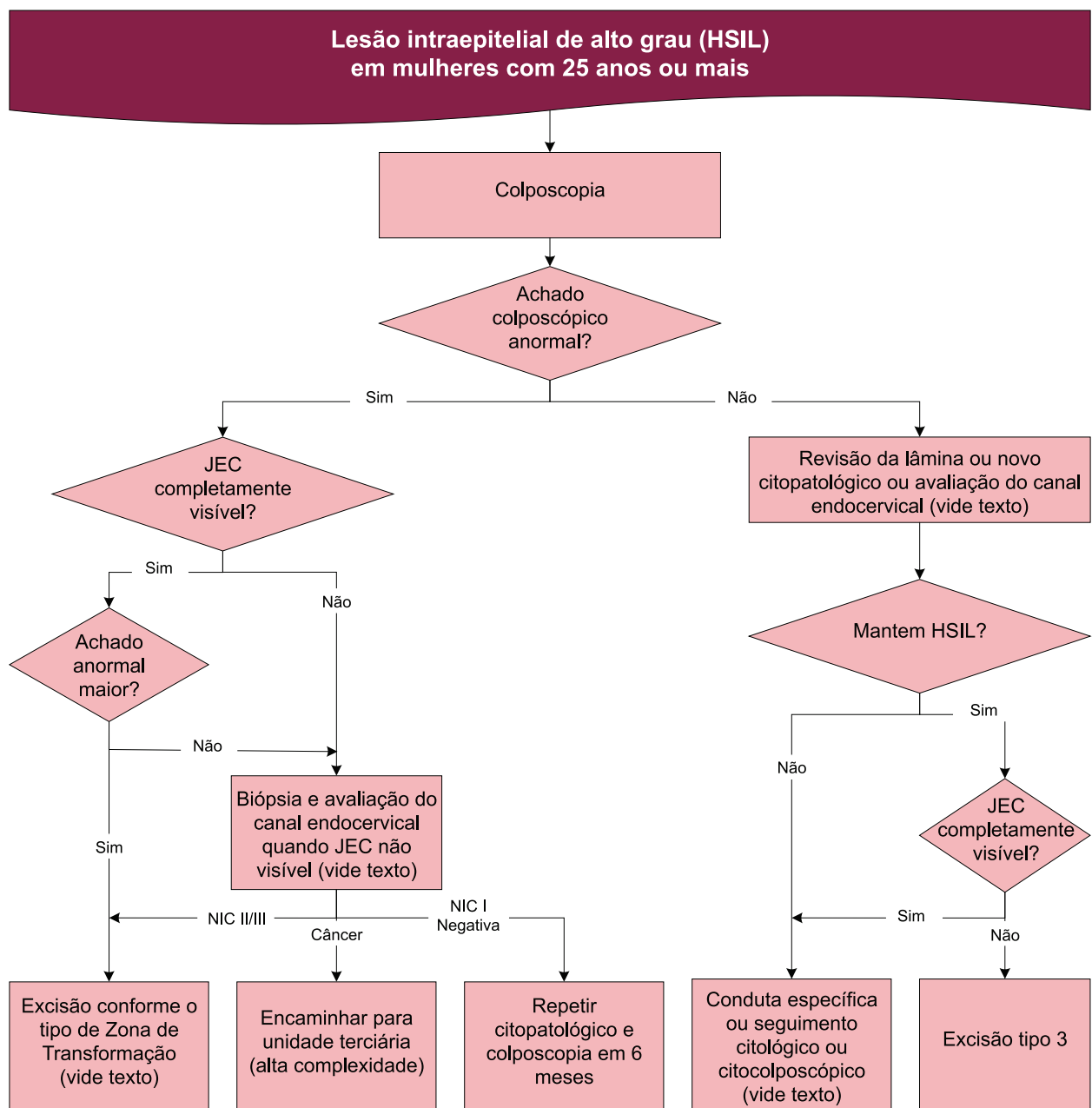


Figura 7 – Fluxograma de recomendações de conduta para mulheres com 25 anos ou mais e diagnóstico citopatológico de HSIL



Seguimento pós-tratamento de NIC II/III

Várias evidências demonstram um pequeno risco de recorrência de lesões pré-invasivas do colo do útero ou de carcinoma invasor, após tratamento conservador de NIC II/III¹⁸⁻²⁰ (evidências moderadas e alta). Esse risco tende a diminuir com o passar dos anos, mas o risco de câncer é progressivo nessas mulheres e presente por décadas. Essa discrepância sugere pobre adesão ao seguimento após tratamento²⁰ (evidência alta).

O principal fator de risco para doença residual ou recorrente tem sido o relato de margens comprometidas no espécime resultante de tratamentos excisionais. Apesar de o relato de margens comprometidas por NIC II/III aumentar o risco de lesão residual ou recorrente, a maioria das mulheres nessa situação não terá lesão residual podendo, dessa forma, ser assumida uma conduta conversadora, não havendo necessidade de novo tratamento na grande maioria dos casos²¹⁻²³ (evidências moderada e alta). Nos casos em que é detectada lesão residual, na maioria das vezes, o diagnóstico é feito nos dois primeiros anos de seguimento^{20,22,23} (evidências moderada e alta).

Outros fatores se mostram relacionados à recorrência, tais como idade acima de 50 anos, grau de doença tratada, persistência de HPV oncogênico, tabagismo, multiparidade, imunocomprometimento e existência de lesões fora da ZT²⁴⁻²⁷ (evidências moderadas).

Os vários protocolos desenhados para o seguimento de pacientes tratadas por NIC II/III parecem ser arbitrários, estando menos baseados no desempenho diagnóstico de cada método do que no hábito do médico ou no custo de cada um deles. Mergui et al. afirmam que o seguimento dessas mulheres poderá ser realizado com a citologia, colposcopia ou com o teste de DNA-HPV²⁸. Esse teste tem demonstrado maior sensibilidade do que a citologia no diagnóstico de lesão residual ou recorrente²⁹ (evidência moderada). Todavia, a citologia tem demonstrado valor preditivo negativo muito próximo daquele obtido pelo teste de DNA-HPV³⁰ (evidência moderada). Isso significa que, quando um ou outro teste é negativo, uma nova lesão é muito improvável. Um pequeno ensaio clínico comparando o desempenho diagnóstico da citologia ou combinação de citologia e teste de DNA-HPV oncogênico no diagnóstico de lesões residuais ou recorrentes encontrou diferenças significativas apenas na especificidade, maior na estratégia combinada³¹ (evidência moderada).

Entretanto, Arbyn et al. realizaram uma revisão sistemática e meta-análise que incluiu 15 estudos sobre o uso do teste do HPV. Verificaram que a taxa de doença residual e de recorrência em até dois anos após tratamento de lesão de alto grau variou de 4%–18%, com média de 8%. Esse risco é maior nas mulheres acima de 50 anos, o que é consistente com a observação de que a persistência da infecção viral aumenta com a idade³² (evidência alta). Estudos de seguimento de longo prazo indicam que as mulheres tratadas para NIC II/III estão sob maior risco de desenvolverem câncer cervical subsequente em comparação com a população geral, durante pelo menos 10 anos e talvez até 20 anos após o tratamento²⁰ (evidência alta).

O acompanhamento ideal para detecção de doença residual ou recorrente parece ser a citologia associada à colposcopia. Apesar de o seguimento realizado apenas com o exame citopatológico determinar que um menor número de mulheres seja encaminhado para a colposcopia, apontando para melhor relação custo-benefício, a conduta inicial com o exame colposcópico pode aumentar a identificação da doença, reduzindo a taxa de falsos-negativos da citologia^{26,33,34} (evidências moderadas).

Um estudo brasileiro verificou que 74,75% das pacientes submetidas a tratamento excisional para lesão de alto grau apresentaram teste negativo para DNA-HPV seis meses após o procedimento³⁵ (evidência moderada).

Recomendações

Nos casos em que o exame histopatológico da peça cirúrgica mostrar margens livres de doença ou comprometidas por NIC I, a mulher deverá ser submetida à citologia seis e 12 meses após o



procedimento (A). A colposcopia poderá ser realizada a critério do serviço (I). Após o primeiro ano, o seguimento deverá ser realizado com citologia anual até completar cinco anos do tratamento na unidade básica de saúde (I).

Nos casos em que o exame histopatológico da peça cirúrgica mostrar qualquer uma das margens comprometidas por NIC II/III, o seguimento deverá ser feito com exame citopatológico e colposcopia semestrais nos primeiros dois anos (A). Após os dois primeiros anos, o seguimento deverá ser feito com a citologia anual até completar cinco anos do tratamento, na unidade básica de saúde (I).

Em ambos os casos, após os primeiros cinco anos do tratamento a mulher deverá retornar para o rastreamento citopatológico trienal (B). A história de doença intraepitelial tratada deverá ser informada no pedido do exame citopatológico (B). Um novo procedimento excisional estará indicado quando houver comprometimento das margens cirúrgicas por NIC II/III, seja ecto- ou endocervical, e não for possível o seguimento por questões técnicas ou da mulher (A).

Na evidência de lesão residual ou recorrente, a mulher deverá ser conduzida da mesma forma quando da lesão inicial (A).

Situações especiais

Mulheres até 24 anos

Essa população apresenta elevada prevalência de infecção pelo HPV, no entanto, mostra baixa incidência de HSIL e de carcinoma invasor.

Estudos mostram que a história natural da NIC II nessa população está muito próxima daquela da NIC I. Em 12 meses de seguimento de NIC II em adolescentes e mulheres jovens, é observada probabilidade de regressão em torno de 60% em alguns estudos, mas pode chegar até 75% em 3 anos de seguimento^{29,36,37} (evidência moderada).

A regressão de NIC III também tem sido observada em adolescentes ou mulheres jovens e tem motivado recomendações mais conservadoras³⁸. Entre elas, tem sido sugerida a possibilidade de tratamentos destrutivos. Estes têm mostrado a mesma eficácia que os excisionais, desde que seja atingida a base de glândulas. Isso inclui a eletrocauterização, a crioterapia e a destruição a *laser*³⁹ (evidência alta), porém estas têm a desvantagem de não fornecer informação quanto ao tratamento da totalidade da lesão ou existência de microinvasão ou invasão não suspeitada ou diagnosticada por biópsia⁴⁰, o que é muito raro nessa faixa etária. Tratamentos destrutivos têm sido recomendados quando não há suspeita de lesão invasiva ou glandular, a lesão é completamente visível e não se estende ao canal⁸.

Mulheres até essa idade não estão incluídas na faixa etária alvo do rastreamento do câncer de colo do útero, mas é importante orientar os profissionais quanto às condutas adequadas nessa situação, para reduzir a probabilidade de malefícios decorrentes de procedimentos diagnósticos e terapêuticos desnecessários, principalmente relacionados à função reprodutiva^{41,42}.

Recomendações

Na vigência de exame citopatológico com diagnóstico de HSIL, encaminhar para colposcopia (A). A repetição da citologia é inaceitável como conduta inicial (D). O método “Ver e Tratar” também é inaceitável nessas mulheres (D).

Se o achado colposcópico for menor, a paciente deverá ser mantida em seguimento anual citológico por dois anos (I).



Na presença de achado colposcópico maior, realizar biópsia (A). Se a biópsia revelar NIC II, dar preferência à conduta expectante por 24 meses, porém o tratamento também é aceitável caso não possa ser assegurado esse seguimento (B). O seguimento deverá ser feito com exame citopatológico e colposcopia semestrais nos primeiros dois anos (B). Após esse período, se houver persistência da lesão, optar pelo tratamento, que poderá ser de forma excisional ou destrutiva (B). O tratamento destrutivo somente poderá ser realizado, nesses casos, se a lesão é restrita à ectocérvice e JEC visível (ZT tipo 1) (A). Se houver regressão da lesão, a mulher deverá ser mantida em seguimento citológico com intervalo de 12 meses até que apresente dois exames consecutivos negativos e, a seguir, trienal na unidade básica de saúde (I). Se durante o seguimento o exame citopatológico mostrar-se alterado, a conduta deverá ser definida segundo o novo resultado (B). Se a biópsia for negativa ou NIC I, deve-se repetir o exame citopatológico em seis meses (B) e adotar conduta específica de acordo com o novo laudo (B).

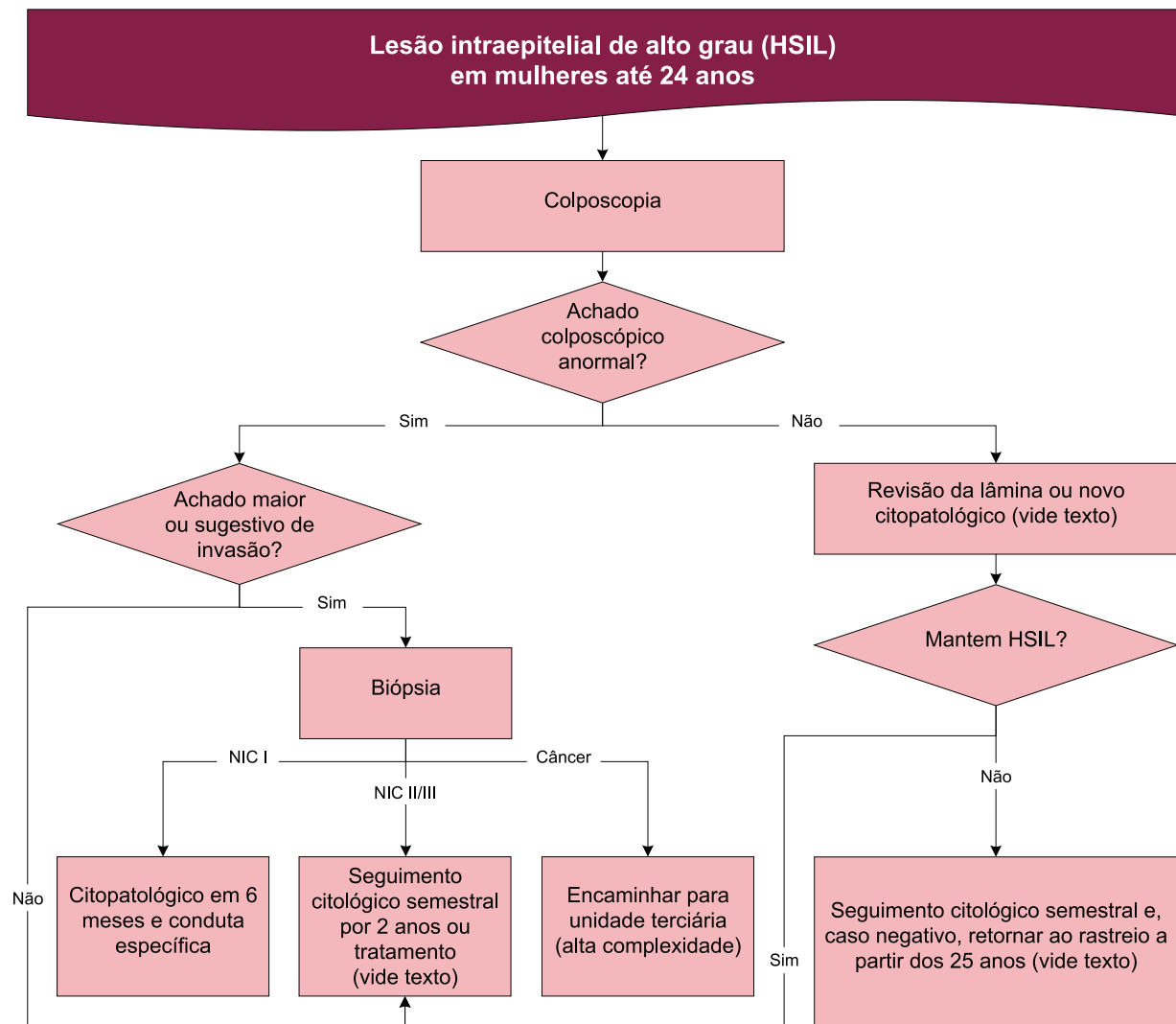
Se a biópsia revelar NIC III, o seguimento citológico e colposcópico semestral por dois anos é recomendado nas mulheres até 20 anos (B). Nas demais, entre 21 e 24 anos, é recomendado tratamento excisional (EZT) ou destrutivo (B), mas o seguimento citológico e colposcópico semestral por dois anos ou até completar 25 anos também é aceitável (B).

Nos casos em que a colposcopia mostrar achados colposcópicos sugestivos de invasão, a mulher deverá ser biopsiada (A) e, se o exame histopatológico não confirmar esse diagnóstico, a mulher deverá ser reavaliada para excluí-lo (A).

Na ausência de achado colposcópico anormal, o que inclui minucioso exame da vagina, uma nova citologia deverá ser realizada em seis meses (A). Se o resultado da nova citologia mantiver HSIL, deve-se manter controle citopatológico e colposcópico semestrais até dois exames negativos. Após esse período, manter seguimento citológico trienal na unidade básica de saúde (B). Se durante o seguimento o exame colposcópico ou citopatológico mostrar-se alterado, diferente de HSIL, a conduta deverá ser definida segundo o novo resultado (B). Nos casos de persistência, é considerado aceitável manter o seguimento ou o tratamento excisional (I). Caso o resultado da nova citologia seja negativo (normal), deve-se manter controle citopatológico e colposcópico semestrais por um ano (B). Caso mantenha-se negativo, retornar ao rastreamento aos 25 anos (A). Após esse período, estando os exames normais, retornar ao rastreamento citológico trienal na unidade básica de saúde (B).

Nos casos sem achados anormais em que for possível a revisão de lâmina, o novo resultado deverá ser considerado e definirá a conduta a ser seguida (A).

Um resumo dessas recomendações encontra-se na Figura 8.



Observação: mulheres com menos de 25 anos não fazem parte da faixa etária prioritária para o rastreamento do câncer do colo do útero. Esse fluxograma visa a orientar os profissionais caso se deparem com essa situação (retificado).

Figura 8 – Fluxograma de recomendações de conduta para mulheres até 24 anos com diagnóstico citopatológico de HSIL

Gestantes

A colposcopia pode ser realizada em qualquer época da gestação. A biópsia pode ser realizada com segurança, não havendo risco de eventos adversos sobre a gestação, existindo apenas maior probabilidade de sangramento⁴³ (evidência moderada). As lesões de alto grau detectadas na gestação possuem mínimo risco de progressão para invasão e algum potencial de regressão após o parto^{44,45} (evidência moderada). Por essa razão a reavaliação colposcópica e citológica durante a gravidez poderá desencadear intervenções desnecessárias^{46,47}.

Segundo Prendiville⁷, os procedimentos excisionais, quando realizados nesse período, aumentam o risco de abortamento, parto prematuro e frequentemente apresentam complicações como sangramento excessivo.

Recomendações

Na vigência de exame citopatológico mostrando HSIL, encaminhar a gestante para unidade de referência em colposcopia (A). Realizar biópsia, caso a colposcopia apresente achados sugestivos de invasão (A). Se o resultado histopatológico revelar invasão, encaminhar a mulher para tratamento na unidade terciária (A). Caso o resultado evidencie NIC II/III, a mulher deverá ser reavaliada 90 dias após o parto (A).



Caso a biópsia revele NIC I ou for negativa, deve seguir recomendação específica (B). Caso não tenha sido realizada biópsia, deve-se realizar uma nova citologia em 90 dias após o parto (B). Não há contraindicação ao parto vaginal para essas gestantes (A).

Mulheres na pós-menopausa

O exame citopatológico pode ter pior desempenho diagnóstico nesse grupo de mulheres devido à atrofia, o que resulta em diminuição do número de células ectocervicais e endocervicais disponíveis para a amostragem.

Recomendações

A conduta para pacientes na menopausa é a mesma para as demais mulheres (A). Com o objetivo de melhorar tanto o exame colposcópico quanto o novo exame citopatológico, deve-se administrar previamente estrogênio tópico conforme descrito em Exame citopatológico normal – Resultado indicando atrofia com inflamação (B).

Imunossuprimidas

Mulheres imunossuprimidas, especialmente as infectadas pelo HIV, têm maior chance de desenvolver lesão intraepitelial escamosa cervical e de apresentar maior frequência de recidiva após o tratamento⁴⁸ (evidência moderada). Em estudo de coorte realizado por Fruchter et al.⁴⁹ comparando mulheres HIV-positivas e negativas tratadas por HSIL, foi observada maior frequência de recorrência em 36 meses após o tratamento, naquelas infectadas pelo HIV (evidência moderada). O mesmo achado foi encontrado em mulheres brasileiras, apesar de a maioria estar em uso de terapia antirretroviral potente⁵⁰ (evidência moderada).

Recomendações

A conduta inicial para pacientes imunossuprimidas com exame citopatológico de HSIL é o encaminhamento para colposcopia, e a investigação deverá ser a mesma já descrito para as mulheres imunocompetentes (A). Todavia, como esse grupo tem maior risco de recidiva, a continuação do seguimento citopatológico após tratamento de NIC II/III deverá ser anual durante toda a vida (B).

Nessas mulheres, considerando limitações dos tratamentos destrutivos e maior risco de recorrência, quando necessário tratamento deve-se preferir o excisional (I).

Histerectomizadas

Mulheres submetidas à histerectomia com história de tratamento prévio para NIC II/III apresentam risco de desenvolver neoplasia intraepitelial vaginal (NIVA) em 1% a 4% dos casos e de câncer de vagina em 0,6%^{51,52} (evidência moderada).

Recomendações

Mulheres com história de tratamento prévio de NIC II/III com margens livres deverão ser submetidas a exame citopatológico em seis e 12 meses após a histerectomia (B). Se ambos os exames forem negativos, o rastreamento citológico deverá ser trienal independente da idade (B).

No caso de margens comprometidas ou na ausência dessa informação, o seguimento deverá ser feito com exame citopatológico e colposcopia semestrais nos primeiros dois anos (A). Após os dois primeiros anos, o seguimento deverá ser feito com a citologia de forma isolada anualmente até cinco anos (I). Após



esse período, assegurada a inexistência de lesão residual, a mulher deverá retornar para o rastreamento citológico trienal na unidade básica de saúde, independente da idade (B).

Em ambas as situações, a época da interrupção do rastreamento deve ser decidida pelo médico assistente, considerando o baixo risco de lesão vaginal e o desconforto introduzido pelo avanço da idade (I). A história de doença intraepitelial tratada deve ser informada no pedido do exame citopatológico (B).



Referências

1. BRASIL. Ministério da Saúde. Departamento de Informática do SUS. **Sistema de informação do câncer do colo do útero (SISCOLO)**. Disponível em: <<http://w3.datasus.gov.br/siscam/index.php>>. Acesso em: 1 out. 2014.
2. LARVERTY, C. R. et al. The reliability of a cytological prediction of cervical adenocarcinoma in situ. **Australian and New Zealand Journal of Obstetrics Gynaecology**, v. 28, n. 4, p. 307-312, 1988.
3. KINNEY, W. K. et al. Where's the high-grade cervical neoplasia? The importance of minimally abnormal Papanicolaou diagnoses. **Obstetrics Gynecology**, v. 91, n. 6, p. 973-976, 1988.
4. MASSAS, L. S.; COLLINS, Y. C.; MEYER, P. M. Where's the high-grade cervical neoplasia? The importance of minimally abnormal Papanicolaou diagnoses. **Gynecology Oncology**, v. 82, n. 6, p. 516-522, 2001.
5. MCCREDIE, M. R. et al. Natural history of cervical neoplasia and risk of invasive cancer in women with cervical intraepithelial neoplasia 3: a retrospective cohort study. **Lancet Oncology**, v. 9, n. 5, p. 425-434, 2008.
6. PRENDIVILLE, W.; CULLIMORE, J.; NORMAN, S. Large loop excision of the transformation zone (LLETZ). A new method of management for women with cervical intraepithelial neoplasia. **British Journal of Obstetrics Gynaecology**, v. 96, n. 9, p. 1054-1060, 1989.
7. PRENDIVILLE, W. LLETZ: theoretical rationale, practical aspects, clinical experience, optimizing the technique. In: PRENDIVILLE, W. *et al.* **Colposcopy: management options**. London: Saunders, 2003.
8. SELLORS, J. W.; SANKARANARAYANAN, R. Treatment of cervical intraepithelial neoplasia by loop electrosurgical excision procedure (LEEP). In: _____. **Colposcopy and treatment of cervical intraepithelial neoplasia: a beginners' manual**. Lyon: IARC, 2003.
9. BRASIL. Ministério da Saúde. Secretaria de Atenção à Saúde. **Tabela de procedimentos, medicamentos, órteses, próteses e materiais especiais do SUS**. Disponível em: <<http://sigtap.datasus.gov.br/tabela-unificada/app/sec/inicio.jsp>>. Acesso em: 17 maio 2014.
10. BORNSTEIN, J. et al. Colposcopic terminology of the international federation for cervical pathology and colposcopy. **Obstetrics Gynecology**, v. 120, n. 1, p. 166-172, 2012.
11. SADAN, O. et al. Treatment of high-grade squamous intraepithelial lesions: a "see and treat" versus a three-step approach. **European Journal of Obstetrics Gynecology Reproductive Biology**, v. 131, n. 1, p. 73-75, 2007.
12. MONTEIRO, A. C. S. et al. Effectiveness of see-and-treat for approaching pre-invasive lesions of uterine cervix. **Revista Saúde Pública**, v. 43, n. 5, p. 846-850.
13. BERDICHVSKY, L.; KARMIN, R.; CHUANG, L. Treatment of high-grade squamous intraepithelial lesions: a 2- versus 3-step approach. **American Journal of Obstetrics Gynecology**, v. 190, n. 5, p. 1424-1426, 2004.
14. BOSGRAAF, R. P. et al. Overtreatment in a see-and-treat approach to cervical intraepithelial lesions. **Obstetrics Gynecology**, v. 121, n. 6, p. 1209-1210, 2013.
15. NOGARA, P.R. *et al.* The "see and treat" strategy for identifying cytologic high-grade precancerous cervical lesions among low-income Brazilian women. **International Journal of Gynaecology Obstetrics**, v. 118, n. 2, p. 103-106, 2012.
16. MASSAD, L.S. *et al.* Quantifying the risk of cervical intraepithelial neoplasia in women with unsatisfactory colposcopy results. **Journal of Lower Genital Tract Disease**, v. 9, n. 1, p. 23-28, 2005.



17. VEIGA, F. R. et al. Prevalence of high-grade squamous intraepithelial lesions and cervical cancer among patients with unsatisfactory colposcopic examination, without visible lesion. **Medical Journal**, v. 127, n. 5, p. 266-269, 2009.
18. SOUTTER, W. P. et al. Invasive cervical cancer after conservative therapy for cervical intraepithelial neoplasia. **Lancet**, v. 349, n. 9057, p. 978-980, 1997.
19. KALLIALA, I. *et al.* Risk of cervical and other cancers after treatment of cervical intraepithelial neoplasia: retrospective cohort study. **British Medical Journal**, v. 331, n. 7526, p. 1185-1185, 2005.
20. SOUTTER, W. P.; SASIENI, P.; PANOSKALTIS, T. Long-term risk of invasive cervical cancer after treatment of squamous cervical intraepithelial neoplasia. **International Journal Cancer**, v.118, n. 8, p. 2048-2055, 2006.
21. KYRGIU, M. et al. The up-to-date evidence on colposcopy practice and treatment of cervical intraepithelial neoplasia: the Cochrane colposcopy & cervical cytopathology collaborative group (C5 group) approach. **Cancer Treatment Reviews**, v. 32, n. 7, p. 516-523, 2006.
22. GHAEM-MAGHAMI, S. *et al.* Incomplete excision of cervical intraepithelial neoplasia and risk of treatment failure: a meta-analysis. **Lancet Oncology**, v. 8, n.11, p. 985-993, 2007.
23. OLIVEIRA, C. A. *et al.* Risk of persistent high-grade squamous intraepithelial lesion after electrosurgical excisional treatment with positive margins: a meta-analysis. **Sao Paulo Medical Journal**, v.130, n. 2, p. 119-125, 2012.
24. FLANNELLY, G. et al. Follow up after LLETZ: could schedules be modified according to risk of recurrence? **British Journal of Obstetrics Gynecology**, v. 108, n. 10, p. 1025-1030, 2001.
25. SARIAN, L. O. et al. HPV DNA test and Pap smear in detection of residual and recurrent disease following loop electrosurgical excision procedure of high-grade cervical intraepithelial neoplasia. **Gynecologic Oncology**, v. 94, n. 1, p. 181-186, 2004.
26. JORDAN, J. et al. European guidelines for quality assurance in cervical cancer screening: recommendations for clinical management of abnormal cervical cytology, part 1. **Cytopathology**, v. 19, n. 6, p. 342-354, 2008.
27. PUBLIC HEALTH ENGLAND. **Colposcopy and programme management: guidelines for the NHS cervical screening programme**. 2nd ed. London: NHS Cancer Screening Programmes, 2010. Disponível em: <<http://www.cancerscreening.nhs.uk/cervical/publications/nhscsp20.pdf>>. Acesso em: 05 maio 2014.
28. MERGUI, J. L. *et al.* Guidelines for the follow-up of women treated for high-grade cervical neoplasia. **Journal of Gynecology Obstetrics Biology Reproductive**, v. 37, S121-130, 2008.
29. CHAN, B. K. *et al.* Posttreatment human papillomavirus testing for recurrent cervical intraepithelial neoplasia: a systematic review. **American Journal of Obstetrics Gynecology**, v. 200, n. 4, p. 422, 2009.
30. KITCHENER, H. C. et al. HPV testing as an adjunct to cytology in the follow up of women treated for cervical intraepithelial neoplasia. **British Journal of Obstetrics Gynaecology**, v. 115, n. 8, p. 1001-1007, 2008.
31. BAIS, A. G. et al. Post-treatment CIN: randomised clinical trial using hrHPV testing for prediction of residual/recurrent disease. **Internacional Journal of Cancer**, v. 124, n. 4, p. 8895-8895, 2009.
32. ARBYN, M. et al. Evidence regarding human papillomavirus testing in secondary prevention of cervical cancer. **Vaccine**, v. 30, suppl. 5, F88-99, 2012.
33. GARDEIL, F. et al. Persistent intraepithelial neoplasia after excision for cervical intraepithelial neoplasia grade III. **Obstetrics Gynecology**, v. 89, p. 419-422, 1997.
34. BALDAUF, J. J. et al. Cytology and colposcopy after loop electrosurgical excision: implications for follow-up. **Obstetrics Gynecology**, v. 92, p. 124-130, 1998.



35. RONCAGLIA, M. T. et al. Evaluation of the combination of cytology and hybrid capture to safely predict the high-grade lesion status of patients treated with conization with large loop excision of the transformation zone. **Acta Cytology**, v. 55, n. 5, p. 421-425, 2011.
36. FUCCHS, K. et al. Management of cervical intraepithelial neoplasia 2 in adolescent and young women. **Journal of Pediatric Adolescent Gynecology**, v. 20, n. 5. p. 269-274, 2007.
37. MCALLUM, B. et al. Is the treatment of CIN 2 always necessary in women under 25 years old? **America Journal of Obstetrics Gynecology**, v. 205, n. 5, p. 478.
38. MOSCIKI, A. B.; COX, T. Practice improvement in cervical screening and management (PICSM): symposium on management of cervical abnormalities in adolescents and young women. **Journal of Lower Genital Tract Disease**, v. 14, n. 1, p. 73-80, 2010.
39. NUOVO, J. et al. Treatment outcomes for squamous intraepithelial lesions. **Internacional Journal of Gynecologic Obstetrics**, v. 68, n. 1, p. 25-33, 2000.
40. CAMARGO, M. J. Destructive methods of treatment for cervical intraepithelial neoplasia. In: PRENDIVILLE, W. et al. **Colposcopy: management options**. London: Saunders, 2003.
41. KINNEY, W. et al. New Mexico HPV Pap registry steering committee. Cervical excisional treatment of young women: a population-based study. **Gynecology Oncology**, v. 132, n. 3, p. 628-635, 2014.
42. KYRGIU, M. et al. Obstetric outcomes after conservative treatment for intraepithelial or early invasive cervical lesions: systematic review and meta-analysis. **Lancet**, v. 367, n. 9509, p. 489-498, 2006.
43. ROBOVA, H. et al. Squamous intraepithelial lesion-microinvasive carcinoma of the cervix during pregnancy. **European Journal of Gynaecology Oncology**, v. 26, n. 6, p. 611-614, 2005.
44. MURTA, E. F. et al. High-grade cervical squamous intraepithelial lesion during pregnancy. **Tumori**, v. 88, n. 3, p. 246-250, 2002.
45. YOST, N. P. et al. Postpartum regression rates of antepartum cervical intraepithelial neoplasia II and III lesions. **Obstetrics Gynecology**, v. 93, n. 3, p. 359-362, 1999.
46. WRIGHT, T. C. et al. 2006 consensus guidelines for the management of women with abnormal cervical cancer screening tests. **American Journal of Obstetrics Gynecology**, v. 197, n. 4, p. 346-355, 2007.
47. AMERICAN COLLEGE OF OBSTETRICIANS AND GYNECOLOGISTS. ACOG Practice Bulletin No. 99: management of abnormal cervical cytology and histology. **Obstetrics Gynecology**, v. 112, n. 6, p. 1419-1444, 2008.
48. HEARD, I. et al. High rate of recurrence of cervical intraepithelial neoplasia after surgery in HIV-positive women. **Journal of Acquired Immune Deficiency Syndromes**, v. 39, n. 4, p. 412-418, 2005.
49. FRUCHTER, R. G. et al. Multiple recurrences of cervical intraepithelial neoplasia in women with the human immunodeficiency virus. **Obstetrics-Gynecology**, v. 87, n. 3, p. 338-344, 1996.
50. RUSSUSSOMANO, F. et al. Recurrence of cervical intraepithelial neoplasia in human immunodeficiency virus-infected women treated by means of electrosurgical excision of the transformation zone (LLETZ) in Rio de Janeiro, Brazil. **Sao Paulo Medical Journal**, v. 131, n. 6, p. 405-410, 2013.
51. BURGHARDT, E.; HOLZER, E. Treatment of carcinoma in situ: evaluation of 1609 cases. **Obstetrics Gynecology**, v. 55, n. 5, p. 539-545, 1980.
52. GEMMELL, J.; HOLMES, D. M.; DUNCAN, I. D. How frequently need vaginal smears be taken after hysterectomy for cervical intraepithelial neoplasia? **British Journal of Obstetrics Gynaecology**, v. 97, n. 1, p. 58-61, 1990.



Lesão intraepitelial de alto grau não podendo excluir microinvasão ou carcinoma epidermoide invasor

Os diagnósticos citopatológicos de lesão de alto grau não podendo excluir microinvasão ou carcinoma epidermoide invasor são infrequentes: foram registrados no Brasil, em 2013, respectivamente, em 0,03% e 0,01% dos exames citopatológicos considerados satisfatórios e em 0,9% e 0,5% de todos os exames alterados¹.

No Sistema Bethesda, a categoria lesão de alto grau não podendo excluir microinvasão existe apenas como uma observação a ser mencionada em casos de HSIL. Em consequência, existe apenas um estudo que demonstra um risco significativamente maior de lesão pré-invasiva e invasiva nesses casos em relação a HSIL².

O carcinoma microinvasor constitui o estadiamento IA da Federação Internacional de Ginecologia e Obstetrícia (FIGO) e também é denominado microcarcinoma³. É uma lesão definida microscopicamente e subdivide-se em duas categorias ou estádios: IA1 (profundidade de invasão ≤ 3 mm e extensão ≤ 7 mm no epitélio) e IA2 (profundidade de invasão >3 e ≤ 5 mm e extensão ≤ 7 mm no epitélio). Medidas de profundidade de invasão > 5 mm ou extensão > 7 mm caracterizam estádios a partir de IB. A invasão do espaço linfovascular, apesar de não mudar o estadiamento deverá ser relatada, pois indicará mudança na abordagem dessas mulheres⁴.

O diagnóstico de carcinoma microinvasor é realizado em espécime obtido por EZT ou conização (excisões tipos 1, 2 ou 3), desde que as margens cirúrgicas estejam livres. Alguns autores recomendam que a conização seja efetuada utilizando-se o bisturi frio, pois as técnicas eletrocirúrgicas (uso do eletrodo em alça ou agulha) propiciam maior probabilidade de fragmentação do espécime e pela presença de artefatos térmicos que podem dificultar a avaliação da profundidade de invasão e do envolvimento de espaços linfovculares⁵.

No estágio IA1 a histerectomia extrafacial é considerada o procedimento padrão, mas já existem evidências de que mulheres conizadas ou histerectomizadas não têm diferenças de sobrevida⁶ (evidência moderada). Assim, se há desejo de manter a fertilidade ou nos casos em que o procedimento cirúrgico é contraindicado, a conização pode ser um tratamento suficiente: se as margens cirúrgicas se mostrarem negativas para invasão ou NIC II/III, a mulher poderá ser considerada tratada desde que assegurado um seguimento rigoroso^{7,8} (evidência moderada).

O envolvimento do espaço linfovvascular e o comprometimento das margens da peça do cone são fatores prognósticos para a recorrência e definem a necessidade de nova conduta⁹. Raspagliesi et al.¹⁰ recomendam que a histerectomia radical modificada e a linfadenectomia pélvica estarão indicadas nos casos em que há invasão do espaço linfovvascular. E, nos casos de margens comprometidas, defendem a realização de uma nova conização (evidência moderada).

Já no estadiamento IA2, existe consenso de que a histerectomia radical modificada com linfadenectomia pélvica (classe II de Piver) é o tratamento mais adequado, pois as metástases para linfonodos, nesses casos, acontecem em torno de 8%¹⁰ (evidência moderada). Segundo Creasman et al.¹¹, nesses casos, quando existe desejo de engravidar, a traquelectomia radical com linfadenectomia pélvica pode ser uma opção cirúrgica para preservação da fertilidade (evidência moderada).



Recomendações

Todas as pacientes que apresentem exame citopatológico com diagnóstico de lesão de alto grau não podendo excluir microinvasão ou carcinoma epidermoide invasor, ou tenham suspeita clínica de câncer na unidade básica, devem ser encaminhadas à unidade secundária para colposcopia (A).

Nos casos de colposcopia com achados sugestivos de invasão, realizar biópsia (A). Nos demais casos, a mulher deverá ser submetida a um procedimento excisional conforme a ZT (A) (conforme Tópicos Complementares – Tipos de excisão). Quando o resultado da biópsia for compatível com NIC I, II ou III e JEC visualizada, deverá ser realizada excisão conforme o tipo de ZT (A). Caso a JEC não seja completamente visualizada, ou a biópsia sugerir microinvasão, a conduta recomendada é a excisão tipo 3 (A). Preferencialmente devem ser utilizadas técnicas de conização a frio (B), mas técnicas eletrocirúrgicas que garantam um espécime íntegro e com margens avaliáveis adequadamente são aceitáveis em serviços com essa experiência (I). É inaceitável a utilização de técnicas excisionais que produzam mais de um segmento (D). Se o resultado da biópsia revelar lesão francamente invasiva, a mulher deverá ser encaminhada para unidade terciária (alta complexidade) para procedimento específico (A).

Especialmente nos casos de lesão macroscópica ou sugestiva de invasão, pela maior possibilidade de fragmentação e necrose, deverá ser garantido que a amostra contenha epitélio escamoso e estroma subjacente (B).

Nos casos de carcinoma microinvasor IA1 detectado em peça de procedimento excisional com margens livres sem comprometimento do espaço linfovascular, a mulher com prole incompleta poderá ser considerada tratada (B). Nessas mulheres, se as margens estiverem comprometidas por NIC II/III, devem ser submetidas a um novo procedimento excisional conforme o tipo de ZT (B).

A mulher com diagnóstico de carcinoma microinvasor deverá ser encaminhada para unidade terciária (alta complexidade) numa das seguintes situações: tenha prole completa, impossibilidade de seguimento, apresente comprometimento do espaço linfovascular na peça do cone ou com estadiamento IA2 ou mais avançado (A) ou, ainda, na presença de indícios clínicos de invasão, sem a possibilidade de biópsia ou conização para confirmação histopatológica (B).

Caso o resultado do exame de um espécime resultante de EZT ou conização excluir invasão, a paciente deve ser seguida conforme o diagnóstico obtido (A).

Seguimento após tratamento conservador de carcinoma microinvasor do colo uterino

Inexistem estudos que investiguem a melhor forma de seguir mulheres tratadas conservadoramente para carcinoma microinvasor do colo uterino.

Recomendações

Mulheres tratadas conservadoramente para carcinoma microinvasor do colo uterino devem ser acompanhadas como as mulheres tratadas para NIC II/III e maior risco de recorrência (I). Assim o seguimento deverá ser feito com exame citopatológico e colposcopia semestrais nos primeiros dois anos (A). Após os dois primeiros anos, o seguimento deverá ser feito com a citologia de forma isolada anualmente até cinco anos (I). Após esse período, assegurada a inexistência de lesão residual, a mulher deverá retornar para o rastreamento citopatológico trienal na unidade básica de saúde (B). A história de doença microinvasiva tratada conservadoramente deve ser informada no pedido do exame citopatológico (B).

Na evidência de lesão residual ou recorrente, a mulher deverá ser conduzida da mesma forma quando da lesão inicial (A).



As condutas recomendadas para as pacientes com lesões de alto grau não podendo excluir microinvasão, carcinoma epidermoide invasor ou com suspeita clínica de invasão, são apresentadas na Figura 9.

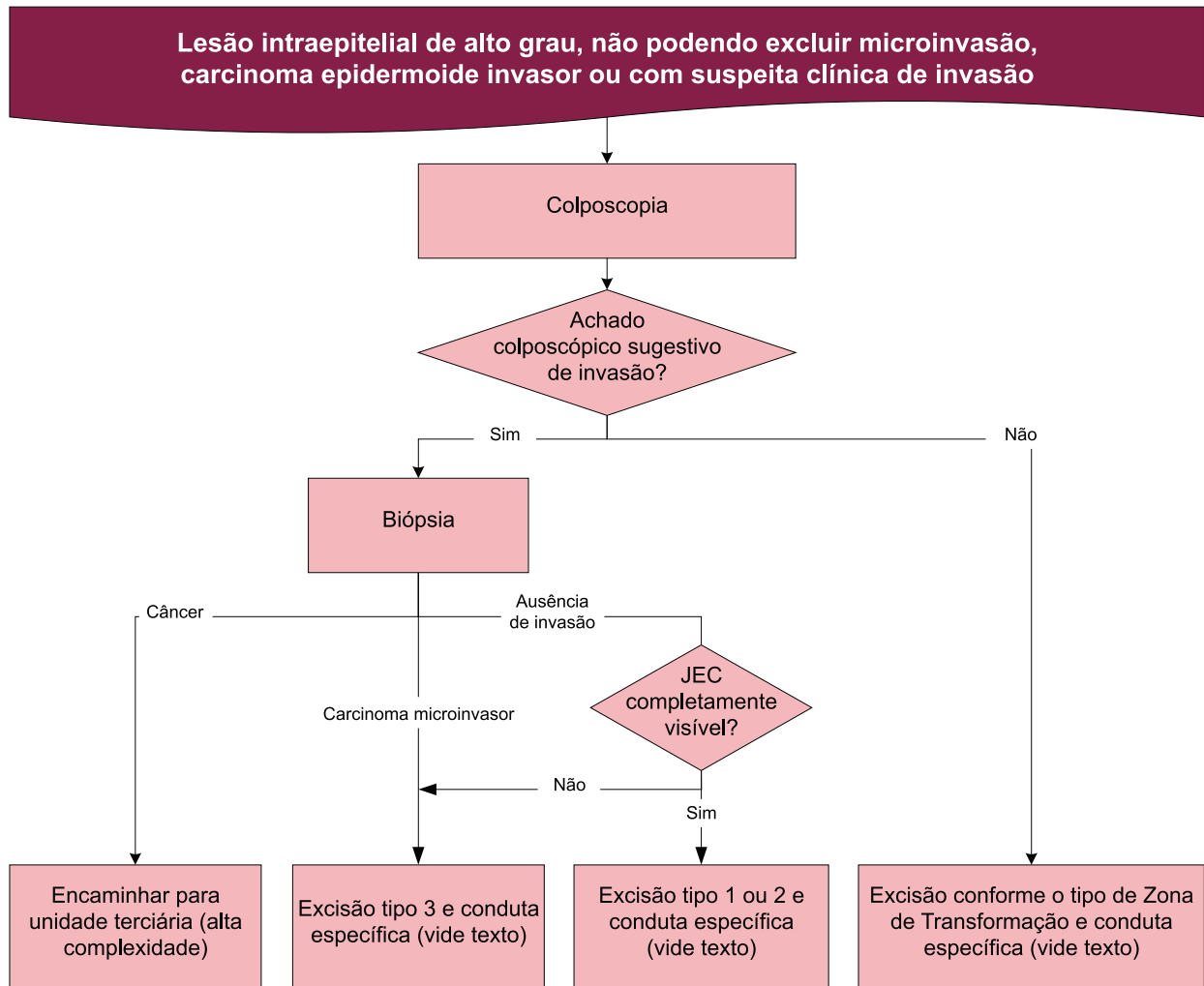


Figura 9 – Fluxograma de recomendações de conduta para mulheres com diagnóstico citopatológico de HSIL, não podendo excluir microinvasão, carcinoma epidermoide invasor ou com suspeita clínica de invasão

Situações especiais

Gestantes

Como afirmado no capítulo anterior, a colposcopia pode ser realizada em qualquer época da gestação e a biópsia pode ser realizada com segurança. Inexistem evidências de progressão de lesões microinvasivas durante a gestação, e os procedimentos excisionais, quando realizados nesse período, aumentam risco de abortamento, parto prematuro e frequentemente apresentam complicações como sangramento excessivo.

Recomendações

Para as gestantes, deve ser realizada uma biópsia somente na presença de alteração colposcópica sugestiva de invasão (A). Na sua ausência, os demais procedimentos excisionais devem ser realizados somente 90 dias após o parto (A).



Referências

1. BRASIL. Ministério da Saúde. Departamento de Informática do SUS (DATASUS). **Sistema de informação do câncer do colo do útero (SISCOLO)**. Disponível em: <<http://w3.datasus.gov.br/siscam/index.php>>. Acesso em: 1 out. 2014.
2. KUPERMAN, N.S. et al. Preinvasive and invasive disease in women with cytological diagnosis of high-grade lesion and high-grade lesion cannot exclude microinvasion. **BMC Women's Health**, v. 15, n.1, p. 81, 2015.
3. MOTA, F. Microinvasive squamous carcinoma of the cervix: treatment modalities. **Acta Obstetrica Gynecologica Scandinavica**, v.82, n. 6, p. 505-509, 2003.
4. PECORELLI, S.; ZIGLIANI, L.; ODICINO, F. Revised FIGO staging for carcinoma of the cervix. **International Journal of Gynecology Obstetrics**, v. 105, n. 2. p. 107-108, 2009.
5. TSENG, C. J. et al. Loop conization for the treatment of microinvasive carcinoma of the cervix. **International Journal of Gynecological Cancer**, v.16, n. 4, p. 1574-1578, 2006.
6. WRIGHT, J. D. et al. Fertility-conserving surgery for young women with stage IA1 cervical cancer: safety and access. **Obstetrics Gynecology**, v. 115, n. 3, p. 585-590, 2010.
7. DIAKOMANOLIS, E. et al. Laser CO(2) conization: a safe mode of treating conservatively microinvasive carcinoma of the uterine cervix. **European Journal of Obstetrics Gynecology Reproductive Biology**, v. 113, n. 2, p. 229-233, 2004.
8. LEE, S. H. et al. The efficacy of conservative management after conization in patients with stage IA1 microinvasive cervical carcinoma. **Acta Obstetrics Gynecologica Scandinavica**, v. 88, p. 209-251, 2009.
9. BENEDET, J. L. et al. FIGO staging classifications and clinical practice guidelines in the management of gynecologic cancers. FIGO Committee on Gynecologic Oncology. **International Journal of Gynaecology Obstetrics**, v. 70, n. 2, p. 209-262, 2000.
10. RASPAGLIESI, F. et al. Prognostic factors in microinvasive cervical squamous cell cancer: long-term results. **International Journal of Gynecology Cancer**, v. 15, n. 2, p. 288-93, 2005.
11. CREASMAN, W. T. et al. Early invasive carcinoma of the cervix (3 to 5 mm invasion): risk factors and prognosis: a gynecologic oncology group study. **American Journal Obstetrics Gynecology**, v. 178, n. 1 pt. 1, p. 62-65, 1998.



Adenocarcinoma *in situ* e invasor

A prevalência do diagnóstico citopatológico de AIS ou invasor no Brasil foi menor do que 0,01% entre todos os exames realizados em 2013 e ocorreu em 0,29% de todos os exames alterados nesse ano¹. Todavia, 50% dos casos de AIS podem coexistir com lesões escamosas pré-invasivas ou carcinoma invasivo^{2,3} (evidência moderada e alta), o que pode dificultar o diagnóstico, já que os fatores de risco para AIS são semelhantes àqueles para as doenças pré-invasivas escamosas³ (evidência alta). Aproximadamente 48% a 69% das mulheres com laudo citopatológico sugestivo de AIS apresentam confirmação da lesão no exame de histopatologia e, dessas, 38% apresentam laudo de invasão⁴ (evidência alta).

Em cerca de 5% a 15% dos casos de AIS as lesões são multifocais⁵ (evidência moderada). Ademais, as lesões podem não ser contíguas, implicando no fato de que, mesmo se as margens se mostrarem livres de doença em espécimes obtidos por conização, não há garantia de que a lesão tenha sido totalmente extirpada⁶ (evidência alta). Uma metanálise que reuniu estudos que agregaram 1.278 pacientes mostrou que o risco de doença pré-invasiva glandular residual ou recorrente após conização com margens cirúrgicas comprometidas foi de 19,4% e 52,8%, respectivamente. Já nos casos de margens livres de doença, foi de 2,6% e 20,3%, respectivamente³ (evidência alta). Outros estudos reforçam um risco maior para doença residual ou recorrente em mulheres submetidas à conização para abordagem do AIS^{7,8} (evidências moderadas). Com base nesse risco, a maioria dos autores recomenda a histerectomia total como tratamento definitivo em pacientes com prole completa. No entanto, a conização pode ser suficiente para o tratamento de AIS em pacientes sem prole constituída e cone com margens livres.

Concernente à avaliação endometrial em mulheres com diagnóstico citológico de AIS ou invasor do colo uterino, a ASCCP recomenda a avaliação endometrial em conjunção com a colposcopia e a amostragem endocervical para todas as mulheres acima de 35 anos de idade e para as mais jovens com risco de câncer do endométrio^{9,10} (evidência moderada).

A USTV tem demonstrado utilidade para o diagnóstico de doenças endometriais em mulheres na pós-menopausa; contudo, alguns autores têm questionado seu valor nas mulheres em idade reprodutiva, pois pode ter menor sensibilidade em diagnosticar a doença endometrial nessas mulheres^{11,12} (evidência moderada). Nas mulheres na perimenopausa e pós-menopausa, a histeroscopia com biópsia parece ser o melhor exame para diagnosticar hiperplasia endometrial¹³ (evidência alta).

Independente da idade, a USTV apresenta menor acurácia do que a histeroscopia no diagnóstico de doença endometrial. Um estudo brasileiro com 812 pacientes com média de idade de cerca de 50 anos (variando entre 17 e 89 anos) com indicação de histeroscopia diagnóstica avaliou a acurácia da USTV realizada por vários serviços no SUS no diagnóstico de todas as alterações da cavidade uterina e do endométrio, utilizando como padrão ouro a histeroscopia com biópsia. A USTV apontou corretamente para a presença ou ausência de doença em 74,5% dos casos, mas deixou de diagnosticar aproximadamente 13% das doenças detectadas pela histeroscopia com biópsia (sensibilidade de 87,4%)¹⁴ (evidência moderada).

O teste de DNA-HPV negativo para tipos oncogênicos pode ser útil para identificar mulheres com maior risco de doença endometrial que cervical, sobretudo em pacientes acima de 50 anos de idade¹⁵ (evidência moderada). Adicionalmente, o teste DNA-HPV negativo após o tratamento identifica pacientes com menor risco de persistência e de recidiva de AIS¹⁶ (evidência moderada). No entanto, risco *per se* não dispensa a avaliação endometrial nem é suficiente para estabelecer uma conduta diagnóstica ou terapêutica.



Existe controvérsia quanto à possibilidade de uso de técnicas eletrocirúrgicas para tratamento excisional de doença pré-invasiva glandular devido a relatos de danos térmicos significativos, dificultando a análise das margens cirúrgicas. Ainda, a conização com bisturi mostra proporção mais elevada de margens livres quando comparada com a eletrocirurgia^{3,17,18} (evidência alta). No entanto, pode-se realizar a conização com eletrocirurgia, desde que se obtenha um espécime intacto e com margens cirúrgicas interpretáveis⁹ (evidência moderada).

Não foram encontradas evidências práticas de seguimento após tratamento do AIS que ofereçam maior efetividade.

Recomendações

Mulheres com exame citopatológico sugestivo de AIS ou invasor devem ser encaminhadas para colposcopia na atenção secundária (A). Essas pacientes terão indicação de excisão tipo 3, exceto se, à colposcopia, forem observados achados sugestivos de invasão. Nessa situação, a biópsia deve ser realizada (A). Caso o diagnóstico histopatológico confirme essa suspeita, encaminhar para atenção terciária (alta complexidade) (A). Caso a biópsia seja negativa ou tenha outro diagnóstico que não de doença invasiva, a indicação de conização do colo uterino deve ser mantida (A). A escolha da técnica de excisão deve considerar a necessidade de fornecer um espécime único e com margens adequadas para avaliação (A).

É recomendável a avaliação endometrial em pacientes com 35 anos ou mais (A). Abaixo dessa idade, a investigação endometrial deverá ser realizada se presente sangramento uterino anormal ou condições sugestivas de anovulação crônica (B).

O resultado de AIS no espécime de excisão indica a histerectomia simples (A), exceto nas pacientes com prole incompleta, para as quais a conização poderá ser considerada suficiente (B). Na eventualidade de margens comprometidas no espécime cirúrgico e mulher com prole completa, uma nova excisão deverá ser realizada, sempre que possível, para excluir doença invasiva (A). No diagnóstico de câncer, a mulher deve ser encaminhada para unidade terciária (alta complexidade) (A).

Nos casos em que a excisão tipo 3 for considerada tratamento (prole incompleta) e o exame histopatológico da peça cirúrgica mostrar margens livres de doença ou comprometidas por NIC I, a mulher deverá ser submetida à citologia 6 e 12 meses após o procedimento (A). A colposcopia poderá ser realizada a critério do serviço (I). Depois, o seguimento deverá ser feito com a citologia de forma isolada anualmente até cinco anos do procedimento (I). Após esse período, assegurada a inexistência de lesão residual, a mulher deverá retornar para o rastreamento citológico trienal na unidade básica de saúde (B). A história de doença intraepitelial tratada deve ser informada no pedido do exame citopatológico (B). Na evidência de lesão residual ou recorrente, a mulher deverá ser conduzida da mesma forma quando da lesão inicial ou tratada com histerectomia (A).

As pacientes histerectomizadas devem manter seguimento citológico anual por cinco anos e trienal a seguir (I).

As condutas recomendadas para as pacientes com laudo citopatológico de AIS são apresentadas na Figura 10.

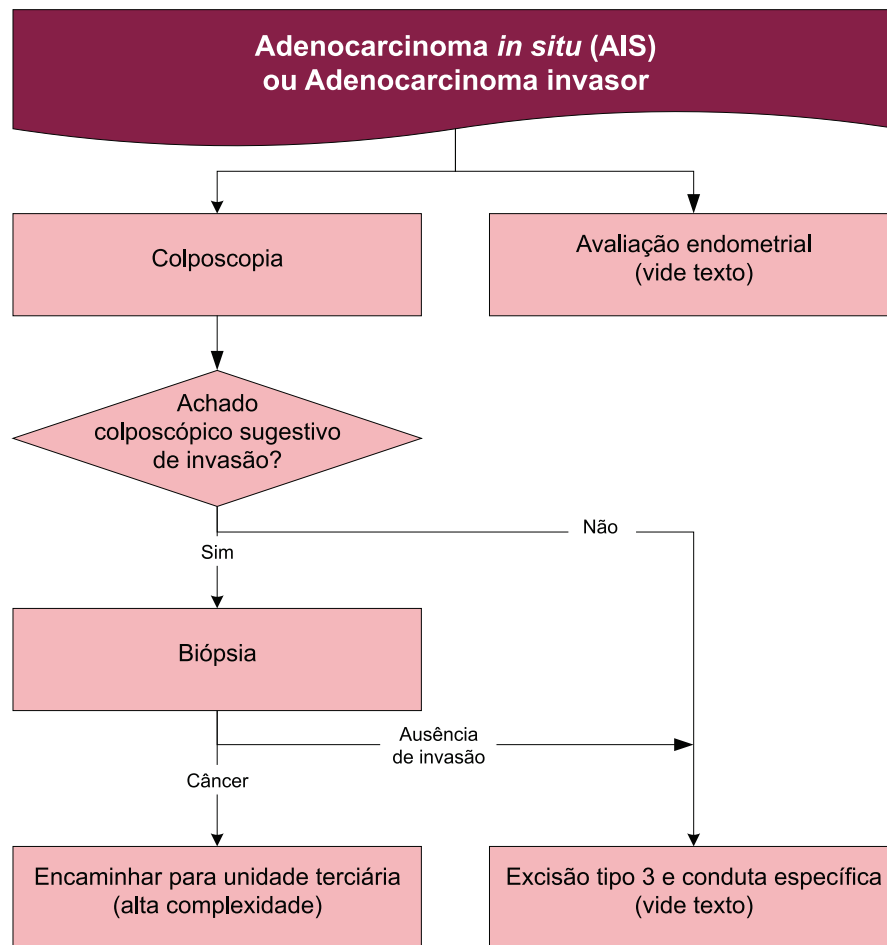


Figura 10 – Fluxograma de recomendações de conduta para mulheres com diagnóstico citopatológico de AIS ou adenocarcinoma invasor

Situações especiais

Mulheres até 24 anos, na pós-menopausa e imunossuprimidas

Mulheres até 24 anos, na pós-menopausa e imunossuprimidas devem ser investigadas da mesma forma que as demais mulheres (A).

Gestantes

Gestantes devem ser investigadas da mesma maneira, exceto pelo estudo endometrial, que não é factível (D). A biópsia de colo do útero deverá ser realizada na suspeita de doença invasiva, e o procedimento excisional, caso indicado, deverá ser realizado 90 dias após o parto (A).



Referências

1. BRASIL. Ministério da Saúde. Departamento de Informática do SUS. **Sistema de informação do câncer do colo do útero (SISCOLO)**. Disponível em: <<http://w3.datasus.gov.br/siscam/index.php>>. Acesso em: 1 out. 2014.
2. DENEHY, T. R.; GREGORI, C. A.; BREEN, J. L. Endocervical curettage, cone margins, and residual adenocarcinoma in situ of the cervix. **Obstetrics Gynecology**, v. 90, n. 1, p. 1-6, 1997.
3. SALANI, R.; PURI, I.; BRISTOW, R. E. Adenocarcinoma in situ of the uterine cervix: a metaanalysis of 1278 patients evaluating the predictive value of conization margin status. **American Journal of Obstetrics Gynecology**, v. 200, n. 2, p. 182, 200.
4. VAN ASPERT-VAN, A. J.; SMEDTS, F. M.; VOOIJS, G. P. Severe cervical glandular cell lesions and severe cervical combined lesions: predictive value of the Papanicolaou smear. **Cancer**, v. 102, n. 4, p. 210-227, 2004.
5. KRIVAK, T. C. *et al.* Cervical adenocarcinoma in situ: a systematic review of therapeutic options and predictors of persistent or recurrent disease. **Obstetrics Gynecological Survey**, v. 56, n. 9. p. 567-575, 2001.
6. EL-GHOBASHY, A. A. *et al.* The pathology and management of endocervical glandular neoplasia. **Internacional Journal of Gynecologic Cancer**, v. 15, n. 4, p. 583-592, 2005.
7. ELMASRI, W. M. *et al.* Predictors of invasive adenocarcinoma after conization for cervical adenocarcinoma in situ. **Gynecologic Oncology**, v. 125, n. 3. p. 589-593, 2012.
8. TIERNEY, K. E. *et al.* Cervical conization of adenocarcinoma in situ: a predicting model of residual disease. **American Journal of Obstetrics Gynecology**, v. 210, n. 4, p. 366, 2014.
9. MASSAS, L. S. *et al.* 2012 updated consensus guidelines for the management of abnormal cervical cancer screening tests and cancer precursors. **Journal of Lower Genital Tract Disease**, v. 17, n. 5, p. S1-S27, 2013.
10. GARG, K.; SOSLOW, R. A. Endometrial carcinoma in women aged 40 years and younger. **Archives Pathology Laboratory Medicine**, v. 138, n. 3, p. 335-342, 2014.
11. FLEISCHER, A. C. *et al.* An assessment of the value of ultrasonographic screening for endometrial disease in postmenopausal women without symptoms. **American Journal of Obstetrics Gynecology**, v. 184, n. 2. p. 70-75, 2001.
12. BREITKOPF, D. M.; FREDERICKSON, R. A.; SNYDER, R. R. Detection of benign endometrial masses by endometrial stripe measurement in premenopausal women. **Obstetrics Gynecology**, v. 104, n. 1, p. 120-125, 2004.
13. DE KROON, C. D. *et al.* Saline contrast hysterosonography in abnormal uterine bleeding: a systematic review and meta-analysis. **British Journal of Obstetrics Gynecology**, v. 110, n. 10, p. 938-947, 2003.
14. PRIMO, W. Q. S. P. *et al.* Avaliação da acurácia ultra-sonográfica no estudo da cavidade uterina utilizando como padrão ouro a histeroscopia diagnóstica. **Comunicação Ciências Saúde**, v. 17, n. 1, p. 27-35, 2006.
15. CASTLE, P. E. *et al.* Relationship of atypical glandular cell cytology, age and human papillomavirus detection to cervical and endometrial cancer risks. **Obstetrics Gynecology**, v. 115, n. 2, p. 243-248, 2010. Part 1.
16. LEA, J. S. *et al.* Endocervical curettage at conization to predict residual cervical adenocarcinoma in situ. **Gynecologic Oncology**, v. 87, n. 1, p. 129-132, 2002.
17. WIDRICH, T. *et al.* Adenocarcinoma in situ of the uterine cervix: management and outcome. **Gynecologic Oncology**, v. 61, n. 3, p. 304-308, 1996.
18. ANDERSEN, E. S.; NIELSEN, K. Adenocarcinoma in situ of the cervix: a prospective study of conization as definitive treatment. **Gynecologic Oncology**, v. 86, n. 3, p. 365-369, 2002.



Tópicos Complementares

Neste capítulo, analisam-se situações que se aplicam a mais de um diagnóstico citológico.

Avaliação do canal endocervical

Em várias situações nas recomendações existentes nos capítulos anteriores há a indicação de investigação da endocérvice, o que pode mudar a conduta, indicando uma conização ou seguimento.

Considerando as evidências extraídas dos ensaios clínicos encontrados que compararam o desempenho da curetagem endocervical frente ao escovado endocervical, se conclui que ambas as técnicas têm desempenho diagnóstico semelhante quando se obtêm espécimes adequados para análise em mulheres sem lesões macroscópicas e sem doença ou procedimento cervical prévio (critérios de exclusão dos ensaios clínicos considerados)¹⁻⁴ (evidência alta). Um grande estudo observacional mostrou sensibilidade maior para o escovado examinado em meio líquido frente à curetagem endocervical, porém não houve cegamento do avaliador e não houve comparação com citologia convencional (evidência moderada). Os resultados falso-positivos em ambos os procedimentos podem ser decorrentes da contaminação por material da ectocérvice⁵ (evidência baixa). A curetagem endocervical apresenta desvantagem por causar dor⁴ (evidência moderada). Não se encontraram estudos em que as pacientes foram selecionadas apenas quando ausentes achados anormais na ectocérvice, o que dificulta a aplicação dos resultados a muitas situações em que é recomendada a avaliação do canal endocervical antes de indicar uma conização nessas Diretrizes.

Também não se encontraram evidências de danos às gestantes submetidas à curetagem endocervical, mas existe consenso de que esse procedimento deve ser evitado nessa situação. Já para o escovado, não se encontraram objeções.

DeMay⁶ recomenda que a coleta endocervical deva ser feita introduzindo todas as cerdas da escova e rodando por três a cinco giros.

Na busca de evidências sobre a necessidade do escovado endocervical com o objetivo de avaliação do canal endocervical ser acompanhado de material da ectocérvice ou sobre possíveis prejuízos ao exame colposcópico decorrentes de sangramento resultante da coleta citológica, não foram encontrados estudos que tratassem especificamente dessas questões.

Recomendações

Nas situações em que for necessária a avaliação do canal endocervical antes de indicar uma conização, é preferível a utilização do escovado endocervical para exame citopatológico por menor probabilidade de material inadequado para exame (B). O escovado endocervical deve ser realizado de forma cuidadosa, introduzindo todas as cerdas da escova e rodando por 3 a 5 giros por toda a extensão do canal (I). Na solicitação do exame, deve ser enfatizada a indicação orientando o citologista para a suspeita diagnóstica e justificando a possível ausência de epitélio escamoso (B).

Nos serviços com boa experiência em obter material de curetagem endocervical com pequena proporção de espécimes inadequados, esse procedimento poderá ser uma alternativa, embora produza mais desconforto na paciente (B). Nessa opção, todo o material obtido deve ser depositado no formol,



sem qualquer procedimento com o objetivo de separar o material tecidual de coágulos (I). A curetagem endocervical deve ser evitada em gestantes (D).

Coleta de espécimes para exame citopatológico concomitante à colposcopia

Existem situações em que pode ser necessária a coleta de uma amostra cervical para exame citopatológico na mesma consulta em que se pretende realizar uma colposcopia. São exemplos pacientes em seguimento ou em que não tenha sido possível obter material para citologia previamente por dificuldade de acesso ao canal endocervical, como após uma conização. Nessas situações, houve dúvidas de quando seria adequado obter esse material, pois, se coletado antes, pode prejudicar a colposcopia e, se depois, poderia ser prejudicado pelo uso de reagentes.

Na busca de evidências sobre a possibilidade de coleta de material para citologia após o uso do ácido acético, identificaram-se apenas quatro artigos. Todos buscaram comparar os resultados do exame citopatológico de esfregaço cervical convencional coletado antes e depois da aplicação do ácido acético.

Cronjé et al., Hornemann et al. e Hoellen et al., apesar de encontrarem diferenças de desempenho diagnóstico em favor da coleta anterior à aplicação de ácido acético em mulheres com citologia prévia normal ou alterada, essas não foram estatisticamente significativas⁷⁻⁹. Já Griffiths et al.¹⁰ relataram relevantes diferenças na qualidade da amostra e, em consequência, seu desempenho diagnóstico, favorecendo a coleta prévia à colposcopia. Todos os estudos têm limitações relacionadas ao tamanho amostral, que pode não ter sido suficiente para demonstrar ausência de diferenças (evidência baixa).

Por outro lado, o estudo randomizado de Cronjé et al. mostrou diferenças significativas de propriedades de coloração e celularidade, desfavorecendo os esfregaços coletados após aplicação do ácido acético⁷, mas não se encontraram mais estudos com os mesmos achados, o que limita o grau de certeza (evidência moderada). Não foram encontrados estudos comparando o desempenho da colposcopia após coleta citológica.

Recomendações

Nas situações em que é necessária a coleta de amostra citológica, esta deve ser priorizada e é preferível que anteceda a colposcopia (B). Os profissionais devem optar por realizar a colposcopia em seguida ou em outra oportunidade (I). Quando a coleta não tiver sido antecipada, a aplicação do ácido acético não contraindica a nova coleta citológica, o que deve ser informado no pedido do exame (I).

Medidas para auxiliar a visão da junção escamocolunar

As lesões intraepiteliais cervicais são na maioria das vezes colposcopicamente visíveis em toda sua extensão, especialmente em pacientes jovens. A proporção de lesões localizadas no canal endocervical aumenta com a idade, uma vez que a JEC e a ZT movem-se em direção ao interior do canal no climatério¹¹.

A ZT tem sido reconhecida como a região preferencial para as lesões pré-invasivas do colo uterino. Dessa maneira, é de suma importância ver a JEC em sua toda a sua circunferência¹².

A frequência de colposcopias em que a JEC não é completamente visível varia de 4% a 53% dos exames, sendo influenciada pela experiência do colposcopista, idade da paciente e a idade de instalação da menopausa. A dificuldade na visão completa da JEC em pacientes com anormalidades citológicas leva em



algumas situações à conização diagnóstica. No entanto, a possibilidade de examinar o canal endocervical e se ver a JEC nessas situações poderia evitar esse procedimento, ou adaptar a profundidade do cone à extensão da lesão dentro do canal^{12,13}.

Algumas manobras durante o exame colposcópico podem expor a JEC e lesões endocervicais, tais como maior abertura do espéculo ou pressão por meio de pinça na transição entre colo e vagina, entre outras^{12,14}.

Poucos trabalhos na literatura avaliaram a estrogenerioterapia em pacientes com colposcopia em que a JEC não era completamente visível. Os trabalhos encontrados são conflitantes em relação à dose utilizada, além de apresentarem número pequeno de casos. Os estrogênios tornam o muco cervical mais aquoso e transparente e o orifício cervical torna-se mais aberto, facilitando assim a avaliação do canal endocervical na busca da JEC¹⁴.

De acordo com Prendiville et al.¹⁵, a estrogenerioterapia por via oral em mulheres menopausadas, com citologia anormal e colposcopia sem JEC visível apresenta taxa de sucesso de 64% dos casos na visão completa da ZT (evidência moderada). Outros autores¹⁶ também observaram que a avaliação colposcópica completa da ZT foi possível numa proporção significativamente maior num grupo tratado com estrogênio oral em relação ao grupo que não recebeu esse medicamento (70% *versus* 23%; $p < 0,01$) (evidência moderada). Makkar et al.¹³ também observaram utilidade no uso de estradiol vaginal com visão total da JEC num exame subsequente em 82,6% das mulheres que usaram esse medicamento (evidência moderada).

Alguns estudos^{14,17-20}, a maioria da década de 1990, avaliaram o uso de dilatadores higroscópicos do canal endocervical. Neles, a exposição da JEC foi possível em 61% a 94,4% das pacientes com anormalidades citológicas e colposcopia sem JEC visível (evidência moderada). Entre as complicações do método citam-se a dificuldade de remoção do dilatador e as lesões por estiramento^{14,18,21} (evidência moderada). Não são métodos utilizados correntemente em nosso meio.

Outros estudos investigaram o uso de misoprostol para tornar a JEC visível, com resultados satisfatórios²²⁻²⁵ (evidência moderada). Makkar et al.¹³ não observaram diferença estatisticamente significativa entre o uso dessa substância e estradiol vaginal, mas a primeira produziu mais efeitos indesejados (evidência moderada).

O emprego da cervicoscopia ou da microcolpo-histeroscopia (níveis de ampliação de 1 a 150 vezes) apresenta limitações que incluem o custo elevado do equipamento, a necessidade de treinamento e experiência, e a habilidade para interpretação de detalhes citológicos *in vivo*²⁶⁻²⁸.

Recomendações

Na situação em que a JEC não é visível ou parcialmente visível, é recomendável a realização das seguintes manobras durante o exame colposcópico: maior abertura do espéculo ou pressão por meio de pinça na transição entre o colo e a vagina; retirada do muco cervical ou sua introdução no canal por meio de *swab* ou bola de algodão, embebida por ácido acético; uso de espéculos endocervicais (pinças de Mencken ou Kogan) ou uso dos ramos de uma pinça de dissecação longa ou Cheron (A).

Quando essas manobras não são suficientes, é recomendável o uso de estrogênios (B): estradiol 1 ou 2mg ou estrogênios conjugados 0,625mg por via oral por até dez dias ou vaginal (estrogênios conjugados 0,625mg) entre cinco e 14 dias antes de uma nova colposcopia (I).

Em função da falta de evidências adequadas ou presença de efeitos indesejados, não são recomendadas técnicas como a dilatação higroscópica do canal (uso de laminárias) ou uso do misoprostol (oral ou tópico) (D).



Tipos de excisão

A constatação de que alguns termos têm sido usados indistintamente para procedimentos excisionais diferentes motivou a inclusão de uma classificação de tipos de excisão em função de cada tipo de ZT na nova nomenclatura colposcópica recomendada pela IFCPC a partir de 2011²⁹. Tatti et al.³⁰ mencionam que, no Reino Unido, a conização é entendida como a retirada de uma porção significativa do canal endocervical, e esse termo é reservado para aqueles colos nos quais a lesão está fora da visão colposcópica no interior do canal. Já para muitos colposcopistas nos EUA e Europa, a conização significa a excisão de qualquer tipo de ZT, independente de quanto de canal foi retirado.

No Brasil, também se observa certa confusão. O termo CAF (cirurgia de alta frequência), introduzido no final dos anos 1980, serviu para popularizar o método de excisão da ZT com JEC visível e até o primeiro centímetro do canal. Esse termo foi utilizado em material para orientação profissional preparado pela ABPTGIC³¹ e mantido nas diretrizes brasileiras de 2006³². Todavia, o termo CAF passou a ser utilizado indistintamente para biópsias e, com a disseminação de técnicas de conização por eletrocirurgia, tornou-se muito difícil saber qual o procedimento realizado quando havia o relato de uma mulher ter sido submetida a uma CAF. Para disciplinar o uso desses termos, o Ministério da Saúde definiu, em 2010, que o tratamento excisional ambulatorial deveria ser chamado de EZT. Qualquer outra abordagem que tenha por objetivo retirar a ZT endocervical era denominada conização, independente do método utilizado para sua realização (por eletrocirurgia, por *laser* ou bisturi convencional)³³.

Outra consequência é a dificuldade de comparar resultados de estudos, pois frequentemente deixam de descrever os procedimentos utilizados.

Além da confusão de termos, existe evidência consistente de que a excisão incompleta, suposta a partir da verificação de margens cirúrgicas comprometidas por doença pré-invasiva, é o fator prognóstico mais relevante para doença residual ou recorrente³⁴⁻³⁶, o que levou Prendiville a propor um tipo de excisão para cada tipo de ZT, numa tentativa de diferenciar os procedimentos excisionais e assegurar a excisão completa da ZT^{30,37}.

Posteriormente, a nova nomenclatura colposcópica internacional, adotada nessa versão das Diretrizes, mencionou três tipos de excisão: 1, 2 e 3, definidas conforme o tipo de ZT (Figura 11)³⁷:

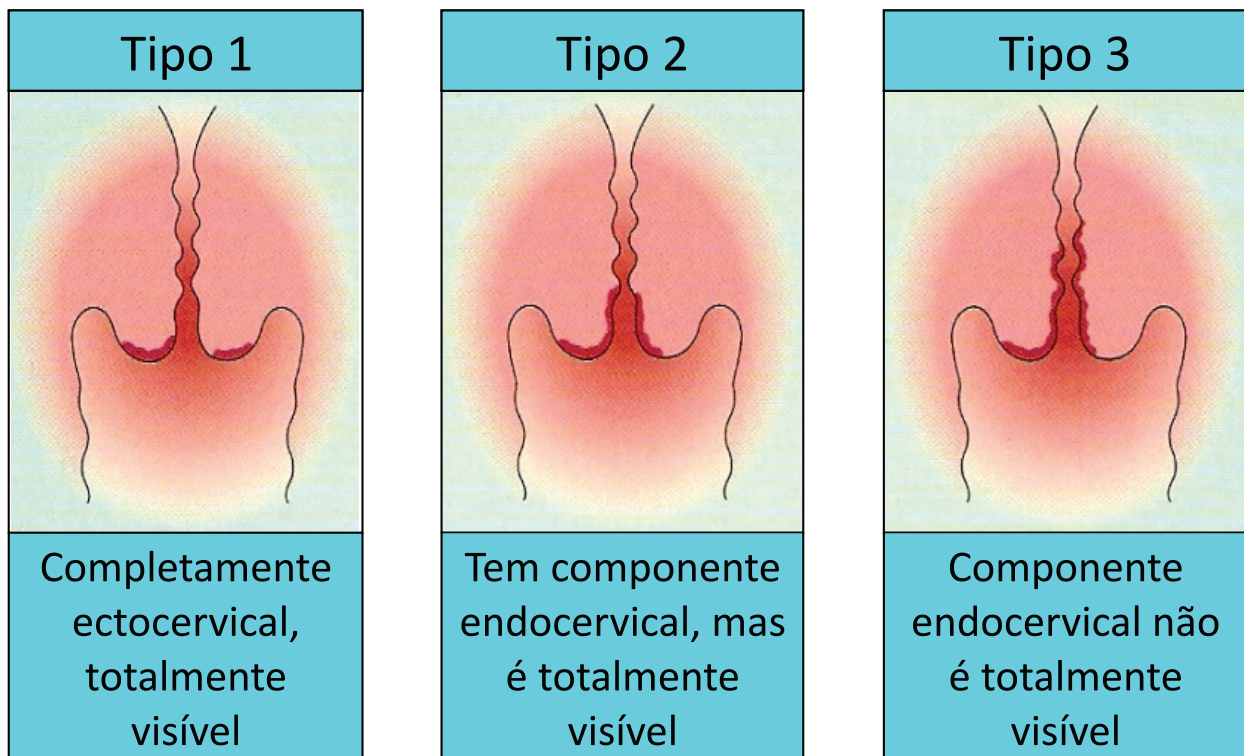


Figura 11 – Tipos de zona de transformação (reproduzido com autorização e traduzido de Prendiville, 2003)

A EZT, procedimento destinado a tratar a doença ectocervical ou que não se estende mais de 1 cm no canal endocervical, é classificada por Prendiville como excisão do tipo 1.

Para tratar a doença que ocupa uma ZT do tipo 2, é necessário retirar maior porção do canal endocervical, o suficiente para ultrapassar a JEC, o que usualmente será obtido com excisão de profundidade entre 1,5 e 2,0 cm, sendo então denominada excisão do tipo 2.

Quanto às ZT do tipo 3, é necessária maior profundidade de excisão. Segundo Przybora e Plutowa, a quase totalidade das NIC III situa-se até o segundo centímetro do canal, incluindo as glandulares³⁸. Essa observação é reforçada por Guerra et al. que observaram que, em 99% dos casos, essas lesões situam-se no primeiro centímetro do canal³⁹ (evidência moderada). Dessa forma, para excisar uma ZT do tipo 3, Prendiville e Cullimore recomendam retirar entre 2 e 2,5 cm de canal^{40,41}, caracterizando uma excisão do tipo 3.



Referências

1. MOGENSEN, S. T. Cytobrush and endocervical curettage in the diagnosis of dysplasia and malignancy of the uterine cervix. **Acta Obstetrica Gynecologica Scandinavica**, v. 76, n. 1, p. 69073, 1997.
2. KLAM, S. et al. Comparison of endocervical curettage and endocervical brushing. **Obstetrics and Gynecology**, v. 96, n. 1, p. 90-94, 2000.
3. BOARDMAN, L. A. et al. A randomized trial of the sleeved cytobrush and the endocervical curette. **Obstetrics and Gynecology**, v. 101, n. 3, p. 426-430, 2003.
4. GOKSEDEF, B. P. et al. Diagnostic accuracy of two endocervical sampling method: randomized controlled trial. **Archives Gynecology Obstetrics**, v. 287, n. 1, p. 117-122, 2013.
5. MAKSEN, J. A. Endocervical curetting vs. endocervical brushing as case finding methods. **Diagnostic Cytopathology**, v. 34, n. 5, p. 313-316, 2006.
6. DEMAY, R. M. **The pap test: exfoliative gynecologic cytology**. Chicago: ASCP Press, 2005.
7. CRONJÉ, H. S. et al. Effects of dilute acetic acid on the cervical smear. **Acta Cytologica**, v. 41, n. 4, p. 1091-1094, 1997.
8. HORNE MANN, A. et al. Does acetic acid influence the non-dysplastic Pap smear? **Archives Gynecology and Obstetrics**, v. 283, n. 6, p. 1309-1312, 2011.
9. HOELEN, F. et al. Influence of acetic acid on a pap smear of dysplastic lesion. **Anticancer Research**, v. 33, n. 3, p. 1125-1130, 2013.
10. GRIFFITHS, M. et al. Should smears in a colposcopy clinic be taken after the application of acetic acid? **Acta Cytologica**, v. 33, n. 3. p. 324-326, 1989.
11. SHINGLETON, H. M.; PARTIRIDGE, E. E.; AUSTIN, J. M. The significance of age in the colposcopic evaluation of women with atypical Papanicolaou smears. **Obstetrics and Gynecology**, v. 49, n. 1, p. 61-64, 1997.
12. SELLORS, J. W.; SANKARANARAYANAN, R. O exame colposcópico passo a passo. In: _____. **Colposcopia e tratamento da neoplasia intra-epitelial cervical: manual para principiantes**. Lyon: IARC, 2004. cap. 5. Disponível em: <<http://screening.iarc.fr/colpochap.php?lang=4&chap=5>>. Acesso em: 1 maio 2014.
13. MAKKAR, B. et al. Vaginal misoprostol versus vaginal estradiol in overcoming unsatisfactory colposcopy. **Gynecologic and Obstetrics Investigation**, v. 77, n. p. 176-179, 2014.
14. FERREIRA, M. S. C. et al. Valor do dilatador higroscópico para visualização do canal endocervical na conização com cirurgia de alta frequência. **Revista Brasileira de Ginecologia Obstetricia**, v. 26, n. 3, p. 213-219, 2004.
15. PRENDIVILLE, W. J. et al. Medical dilatation of the non-pregnant cervix: the effect of ethinyl oestradiol on the visibility of the transformation zone. **British Journal of Obstetrics Gynaecology**, v. 93, p. 508-511, 1986.
16. SAUNDERS, N. et al. Unsatisfactory colposcopy and the response to orally administered oestrogen: a randomized double blind placebo controlled trial. **British Journal of Obstetrics Gynaecology**, v. 97, p. 731-733, 1990.
17. STERN, J. L.; MAJOR, C.; VAN LE, L. Preventing cervical conization by achieving satisfactory colposcopy with hygroscopic cervical dilators. **American Journal of Obstetrics Gynecology**, v. 163, p. 176-177, 1990.
18. MCCORD, M. L. et al. Synthetic hygroscopic cervical dilator use in patients with unsatisfactory colposcopy. **Obstetrics Gynecology**, v. 85, p. 30-32, 1995.



19. JOHNSON, N.; BRADY, J. Dilating the cervix medically to overcome an unsatisfactory colposcopy: 5 year follow up. **European Journal of Obstetrics Gynecological Reproductive Biology**, v. 69, n. 2, p. 125-127, 1996.
20. BORGATTA, L.; LOPATINSKY, I.; SHAW, F. M. Overcoming unsatisfactory colposcopy. Use of osmotic dilators. **Journal of Reproductive Medicine**, v. 42, n. 5, p. 271-275, 1997.
21. LICHTENBERG, E. Complications of osmotic dilators. **Obstetrics & Gynecology Survey**, v. 59, n. 7, p. 528-536, 2004.
22. AGGARWAL, R. *et al.* Role of misoprostol in overcoming an unsatisfactory colposcopy: a randomized double-blind placebo-controlled clinical trial. **Gynecologic Obstetrics Investigation**, v. 62, n. 2, p. 115-120, 2006.
23. THANAPPAPARS, D. *et al.* Can vaginal misoprostol effectively increase rate of a satisfactory colposcopy? A randomized double-blind placebo-controlled trial. **Journal of Clinical Oncology**, v. 40, n. 3, p. 203-207, 2010.
24. TUNG MUNSAKULCHAI, R.; SRIPIATTANAKUL, M. Misoprostol versus placebo for unsatisfactory colposcopic finding: a randomized controlled trial. **Journal of Obstetrics Gynaecology**, v. 18, n. 3, p. 134-138, 2010.
25. ATMACA, R. *et al.* Priming effect of misoprostol on estrogen pretreated cervix in postmenopausal women. **Tohoku Journal of Experimental Medicine**, v. 206, n. 3, p. 237-241, 2005.
26. HAMOU, J. *et al.* Microhysteroscopy: a new approach to the diagnosis of cervical intraepithelial neoplasia. **Journal of Obstetrics Gynecology**, v. 63, n. 4, p. 567-574, 1984.
27. BIFULCO, G. *et al.* Endocervicoscopy: a new technique for the diagnostic work-up of cervical intraepithelial neoplasia allowing a tailored excisional therapy in young fertile women. **Fertil Steril**, v. 94, n. 7, p. 2726-2731, 2010.
28. VALLI, E. *et al.* Cervicoscopy and microcolposcopy in the evaluation of squamo columnar junction and cervical canal in LSIL patients with inadequate or negative colposcopy. **International Journal of Biomedicine Science**, v. 9, n. 3, p. 148-152, 2013.
29. BORNSTEIN, J. *et al.* Colposcopic terminology of the international federation for cervical pathology and colposcopy. **Obstetrics Gynecology**, v. 120, n. 1, p. 166-172, 2012.
30. TATTI, S.; BORNSTEIN, J.; PRENDIVILLE, W. Colposcopy: a global perspective: introduction of the new IFCPC colposcopy terminology. **Obstetrics Gynecology Clinical North American**, v. 40, n. 2, p. 235-250. 2013.
31. SOCIEDADE BRASILEIRA DE PATOLOGIA; SOCIEDADE BRASILEIRA DE PATOLOGIA DO TRATO GENITAL INFERIOR E COLPOSCOPIA. **Manual de cirurgia de alta frequência**. Rio de Janeiro, 1998.
32. INSTITUTO NACIONAL DE CÂNCER (Brasil). Nomenclatura brasileira para laudos cervicais e condutas preconizadas: recomendações para profissionais de saúde. **Revista Brasileira de Cancerologia**, v. 52, n. 3, p. 36, 2006.
33. BRASIL. Ministério da Saúde. Secretaria de Atenção à Saúde. 2005. **Tabela de procedimentos, órteses, próteses e materiais especiais do SUS**. Disponível em: <http://sigtap.datasus.gov.br/tabela-unificada/app/sec/inicio.jsp>. Acesso em: 17 maio. 2014.
34. GHAEM-MAGHAMI, S. *et al.* Incomplete excision of cervical intraepithelial neoplasia and risk of treatment failure: a meta-analysis. **Lancet Oncology**, v. 7, n.8, p. 5-93, 2007.
35. OLIVEIRA, C. A. *et al.* Risk of persistent high-grade squamous intraepithelial lesion after electrosurgical excisional treatment with positive margins: a meta-analysis. **Sao Paulo Medicina Jornal**, v. 130, n. 2, p. 119-125, 2012.



36. FLANNELLY, G. et al. Follow up after LLETZ: could schedules be modified according to risk of recurrence? **British Journal of Obstetrics Gynecology**, v. 108, n. 10, p. 1025-1030, 2001.
37. PRENDIVILLE, W. The Treatment of grade 3 cervical intraepithelial neoplasia. In: _____. **Colposcopy: management options**. London: Saunders, 2003.
38. PRZYBORA, L. A.; PLOTOWA, A. Histological topography of carcinoma in situ of the cervix uteri. **Cancer**, v. 12, n. 2, p. 263-277, 1959.
39. GUERRA, B. et al. Microcolposcopic topographic endocervical assessment before excisional treatment of cervical intraepithelial neoplasia. **Obstetrics and Gynecology**, v. 88, p. 77-81, 1996.
40. PRENDIVILLE, W. Large loop excision of the transformation zone. **Clinical Obstetrics and Gynecology**, v. 38, n. 3, p. 622-639, 2014.
41. GULLIMORE, J. E. et al. A prospective study of conization of the cervix in the management of cervical intraepithelial glandular neoplasia (CIGN)-a preliminary report. **British Journal of Obstetrics Gynaecology**, v. 99, n. 4, p. 314-318, 1992.

PARTE III – ANEXOS





Anexo 1 – Participantes

Comitê Gestor

Patrícia Chueiri, Alexandre Ribas de Carvalho e Rúbia Santos (CGAPDC/SAS/MS)

Maria Beatriz Kneipp Dias, Itamar Bento Claro, Flávia de Miranda Corrêa, Maria Asunción Sole Plá, Marcus Félix, Mario Lucio Cordeiro Araujo Jr. e Olímpio Ferreira de Almeida Neto (Detecção Precoce; Epidemiologia; SITEC e HCII - INCA/SAS/MS)

Fábio Russomano (IFF/Fiocruz)

Paula Maldonado (IG/UFRJ e ABPTGIC)

Garibalde Mortoza e Jefferson Valença (ABPTGIC)

Luiz Carlos Zeferino, Walquiria Quida Salles Pereira Primo e Etelvino Trindade (Comissão Nacional Especializada do Trato Genital Inferior e de Oncologia Ginecológica e Presidência da Febrasgo)

Comitê de Especialistas

Ceres Nunes Resende Oyama (Universidade de Brasília)

Leticia Maria Correia Katz (Sociedade Brasileira de Citopatologia)

Maria Del Pilar Estevez Diz (Instituto do Câncer do Estado de São Paulo)

Rita Goreti Amaral (Universidade Federal de Goiás e Sociedade Brasileira de Citologia Clínica)

Zeliete Zambon e Melanie Maia (Sociedade Brasileira de Medicina de Família e Comunidade)

Coordenação

Fábio Russomano (IFF/Fiocruz)



Grupos Revisores

Capítulo	Líder	Grupo revisor
Método, periodicidade e população-alvo do rastreamento	Luiz Carlos Zeferino e Joana Bragança Bastos	Diama Bhadra Andrade Peixoto do Vale, Gulnar Azevedo e Silva, José Eluf Neto, José Humberto Fregnani, Lise P. Cury, Maricy Tacla, Marcia Terra Cardeal, Neila Speck, Tania Lago
Citologia normal	Rita Zanine	Dulcimary Dias Bitencourt Evandro Russo
ASC e AOI	Yara Furtado	Gutemberg Almeida, Maria José de Camargo, Jupira Mesquita (in memorian), Andréa Cytryn
AGC, AIS e AdenoCA	Walquíria Quida Salles Pereira Primo	Etelvino de Souza Trindade, Adalberto Xavier Ferro Filho, Paulo Sérgio Viero Naud, Wanuzia Miranda Moreira
LSIL	Flavia Miranda Correa	Filomena Aste, Edison Natal Fedrizzi, Angela Rosa Imperio Meyrelles, Juliana Monteiro
HSIL HSIL-micro Carcinoma epidermoide invasor	Isabel Cristina Chulvis do Val	Susana Aidé, Rita Zanine, Manoel Afonso, Yara Furtado, Renato Bravo, Newton Carvalho
Citologia durante a colposcopia/ avaliação do canal endocervical	Letícia Katz	Nathalie Raibolt, Marise Moreira, Fábio Russomano
Tornando a JEC visível	Adriana Campaner e Rosane Figueiredo Alves	
Tipos de excisão	Fábio Russomano e Maria José de Camargo	

Participantes externos aos grupos

Conceição Cornetta

Ana Katherine da Silveira Gonçalves

Apoio

Angélica Silva, Enéas Santos e Márcio Barbosa (Laboratório de Telessaúde do IFF/Fiocruz)



Anexo 2 – Links para gravações das reuniões virtuais

Data/hora	Temas	Links para gravação
2 de agosto de 2013	Método, periodicidade e população-alvo do rastreamento	http://webconf2.rnp.br/p4qi0jwnkjb/
6 de setembro de 2013	Resultado normal, alterações benignas e queixas ginecológicas	http://webconf2.rnp.br/p7s157l3qke/
4 de outubro de 2013	ASC-US	(não houve)
8 de novembro de 2013	ASC-H	http://webconf2.rnp.br/p7rodum5isz/
6 de dezembro de 2013	AGC	http://webconf2.rnp.br/p5274lutumc/
10 de janeiro de 2014	AGC - continuação AOI Tópicos complementares: avaliação do canal endocervical e coleta de espécimes para exame citopatológico concomitante à colposcopia	http://webconf2.rnp.br/p4coc9yjme6/
7 de fevereiro de 2014	AGC - continuação LSIL	http://webconf2.rnp.br/p77h0g0h60a/
7 de março de 2014	LSIL - continuação HSIL	http://webconf2.rnp.br/p78w2162lf5/
4 de abril de 2014	LSIL - continuação HSIL - continuação HSIL não podendo excluir microinvasão/ carcinoma epidermoide invasor	http://webconf2.rnp.br/p3vntex6upv/
23 de maio de 2014	HSIL - continuação HSIL não podendo excluir microinvasão/ carcinoma epidermoide invasor - continuação	http://webconf2.rnp.br/p948mv78va3/
6 de junho de 2014	AIS e Adenocarcinoma invasor Tópicos complementares: medidas para auxiliar a visão da junção escamocolunar	http://webconf2.rnp.br/p1buqhov2mm/



Anexo 3 – Terminologia colposcópica do colo do útero

Etapas de descrição*	Características	
Avaliação geral	Colposcopia adequada ou inadequada (especificar o motivo sangramento, inflamação, cicatriz etc.) Visibilidade da junção escamocolunar: completamente visível, parcialmente visível e não visível Zona de transformação Tipo 1, 2 ou 3	
Achados colposcópicos normais	Epitélio escamoso original (maduro ou atrófico) Epitélio colunar (inclusive ectopia) Epitélio escamoso metaplásico: com cistos de Naboth e/ou orifícios (glandulares) abertos Decidua na gravidez	
Achados colposcópicos anormais	Princípios gerais	Localização da lesão: dentro ou fora da ZT e de acordo com a posição do relógio Tamanho da lesão: número de quadrantes do colo uterino envolvidos pela lesão e tamanho da lesão em porcentagem do colo uterino
	Grau 1 (menor)	Epitélio acetobranco tênue, de borda irregular ou geográfica, mosaico fino ou pontilhado fino
	Grau 2 (maior)	Epitélio acetobranco denso, acetobranqueamento de aparecimento rápido, orifícios glandulares espessados, mosaico grosseiro, pontilhado grosseiro, margem demarcada, sinal da margem interna, sinal da crista (sobrelevação)
	Não específicos	Leucoplasia (queratose, hiperqueratose), erosão, captação da solução de lugol: positiva (corado) ou negativa (não corado) (teste de Schiller negativo ou positivo)
Suspeita de invasão	Vasos atípicos Sinais adicionais: vasos frágeis, superfície irregular, lesão exofítica, necrose, ulceração (necrótica), neoplasia tumoral/grosseira	
Miscelânea	Zona de transformação congênita, condiloma, pólipo (ectocervical/endocervical), inflamação, estenose, anomalia congênita, seqüela pós-tratamento, endometriose	

*Adaptado de BORNSTEIN, J. et al. 2011 *Colposcopic Terminology of the International Federation for Cervical Pathology and Colposcopy*. *Obstetrics Gynecology*, v. 120, n. 1, p. 166-172, 2012.



Anexo 4 – Conflitos de interesse

Foram declaradas as seguintes possíveis fontes de conflitos de interesse por parte dos participantes nos últimos cinco anos:

Tiveram vínculos institucionais passados e em perspectiva futura com indústria voltada para produtos de saúde:

Paulo Sérgio Viero Naud

Receberam valores ou insumos como parte de projetos de pesquisa ou a título de patrocínio, consultoria ou assessoria por parte da indústria voltada para produtos de saúde:

Edison Natal Fedrizzi

José Eluf Neto

Maria Del Pilar Estevez Diz

Newton Carvalho

Paulo Sérgio Viero Naud

Receberam prêmios, presentes, brindes de valor relevante ou custeio de viagens a congressos e outras atividades científicas ou de lazer por parte da indústria voltada para produtos de saúde:

Adriana Campaner

Isabel Cristina Chulvis do Val

Marcia Terra Cardeal

Maria Del Pilar Estevez Diz

Maricy Tacla

Neila Speck

Newton Carvalho

Paulo Sérgio Viero Naud

Wanuzia Miranda Moreira



Proferiram palestras em eventos científicos ou afins ou demais atividades patrocinadas pela indústria voltada para produtos de saúde com recebimento de recursos:

Adriana Campaner

Edison Natal Fedrizzi

Isabel Cristina Chulvis do Val

Marcia Terra Cardeal

Maria Del Pilar Estevez Diz

Neila Speck

Newton Carvalho

Paulo Sérgio Viero Naud

Susana Aidé

Wanuzia Miranda Moreira



Esse livro foi impresso em offset,
papel couché mate, 115g, 4/4.
Fonte: Minion, corpo 11
Rio de Janeiro, julho 2016.



DISQUE SAÚDE

136

Ouvidoria Geral do SUS

Biblioteca Virtual em Saúde Prevenção e Controle de Câncer
<http://controlecancer.bvs.br/>



MINISTÉRIO DA
SAÚDE

